

## ABSTRACT

**Osteogenesis imperfecta – medicinen og odontologien krydser veje**

Osteogenesis imperfecta (OI) er en arvelig, sjælden bindevævssygdom, der forårsager medfødt knogleskørhed og øget risiko for knoglebrud samt en række andre symptomer relateret til bindevævet, herunder risiko for dentinogenesis imperfecta (DI). Diagnosen DI stilles på baggrund af kliniske fund og røntgenologiske karakteristika forårsaget af defekt dentin. DI kan forekomme isoleret eller som en del af OI.

Diagnosen OI stilles klinisk, men både OI og DI kan bekræftes med genetiske analyser. Opfølgning og behandling af OI og af DI finder sted på specialiserede centre med fokus på særlige forhold omkring disse og andre sjældne diagnoser. I denne artikel beskrives udredning, opfølgning og behandling af DI og OI i et felt, hvor medicinen og odontologien krydser veje, hvilket indbyder til øget opmærksomhed og samarbejde.

**Osteogenesis imperfecta – odontologiske implikationer**

Jannie Dahl Hald, læge, ph.d., Medicinsk Endokrinologisk Afdeling, MEA, Aarhus Universitetshospital

Stense Farholt, overlæge, ph.d., Center for Sjældne Sygdomme, Børneafdeling A, Aarhus Universitetshospital

Hans Gjørup, overtandlæge, ph.d., Odontologisk Landsdels- og Videnscenter, Kæbekirurgisk afdeling, Aarhus Universitetshospital

Dorte Haubek, professor, dr.odont, ph.d., Sektion for Pædodonti, Institut for Odontologi, Health, Aarhus Universitet

Osteogenesis imperfecta (OI) er en arvelig bindevævssygdom, der inddeles i forskellige undertyper med forskellig sværhedsgrad relateret til specifikke forandringer i og omkring kollagen type 1-proteinet, der er et af de hyppigst forekommende proteiner i kroppen (1). Symptomerne relaterer sig til flere organer og omfatter knoglefrakturer, knogledeformiteter, lav knoglemineraldensitet (osteoporose), lav højde, abnorm tanddannelse, malokklusion, tidligt høretab, blå sclerae og hypermobilitet. De kognitive og sociale funktioner er normale. Sygdommen manifesterer sig ofte tidligt i livet, hvor debut symptomet kan være en skeletal fraktur opstået ved fødslen, eller når barnet er i færd med at lære at gå. Sværhedsgraden af OI er meget varierende fra mild og næsten asymptomatisk sygdom til svær skeletal dysplasi og død tidligt i livet (Fig. 1). Langt de fleste tilfælde er milde.

OI forårsages af mutationer i generne, der koder for proteinet kollagen type 1 eller i gener af betydning for dannelsen af kollagen type 1 (2). Mutationerne nedarves helt overvejende efter et dominant nedarvningsmønster, men et recessivt mønster ses specielt i familier, der er indgifte. I omkring halvdelen af tilfældene er der tale om nymutationer, og forældrene er således raske. Den sygdomsfremkaldende mutation forårsager enten en *kvalitativ* defekt i kollagen type 1-proteinet, hvilket

**EMNEORD**

Dentinogenesis imperfecta;  
osteogenesis imperfecta; collagen type 1; osteoporosis; heredity; rare diseases

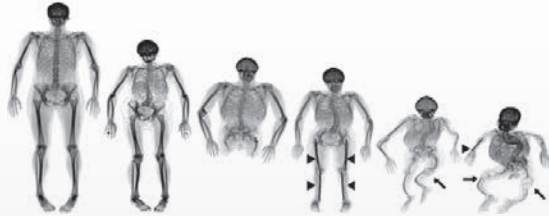bryder den regelmæssige struktur i bindevævs opbygning og derfor ofte resulterer i sværere sygdom, eller mutationen forårsager en *kvantitativ* defekt med dannelse af et normalt protein, men i en reduceret mængde, hvilket resulterer i mildere sygdom (3).



Henvendelse til forfatter:  
Jannie Dahl Hald, e-mail: jahald@rm.dk



## Den fænotypiske skeletale variation af OI



**Fig. 1.** OI manifesterer sig i skelettet betydeligt varierende fra næsten asymptotisk, mild OI til svær OI med deformede knogler. Røntgenbilleder af voksne med OI. (Billede fra internettet).

**Fig. 1.** OI appears skeletally with great variation from mild OI to severe OI with significant bone deformity. X-rays of adults with OI. (Image from the internet).

Den samlede prævalens af OI er estimeret til 11 pr. 100.000 (4), hvilket rubricerer OI som en sjælden sygdom. Klassisk skelner man imellem fire kliniske undertyper (I-IV) som beskrevet af David Sillence i 1979 (5). Gennem de seneste 10-15 år er der beskrevet yderligere 11 typer, som klinisk kun afviger beskedent fra de oprindeligt beskrevne typer, men genetisk forårsages af forandringer i andre gener (6).

### Symptomer ved osteogenesis imperfecta

Der er stor variabilitet i antal af knoglefrakturer selv indenfor samme familie, og en barndom med OI kan være præget af alt fra meget få til multiple knoglefrakturer. De første knoglefrakturer kan allerede debutere intrauterint eller ved fødslen, men oftest sker det først omkring den alder, hvor barnet lærer at gå. Knoglefraktur kan ses i samtlige knogler, men involverer oftest rørknogeterne. Hyppigheden af knoglefrakturer aftager som regel i de sene teenageår og i den tidlige voksenalder for dernæst at vende tilbage i forbindelse med aldersbetinget knogleskørhed. Knogledeformiteter, fx buede rørknogeter eller skæv ryg (skoliose), kan være betydende (Fig. 1). Hypermobilitet skyldes eftergivelse i ledbånd og ledkapsler og kan ved både mild og svær OI være medvirkende årsager til, at nogle af børnene opnår de motoriske milepæle senere end normalt, og at en andel af både børn og voksne har motoriske funktionsbegrænsninger med behov for hjælpemidler.

Legemshøjden hos den voksne med OI kan være normal eller betydeligt reduceret, i de sværeste tilfælde til under 100 cm.

Blåfarvning af øjets sclerae ses hos en høj andel af patienterne, men kan også forekomme hos mange raske spædbørn. Et tidligt høretab ses hos 50 % og kan debutere allerede i teenage-

## KLINISK RELEVANS

Den odontologiske diagnose dentinogenesis imperfecta (DI) kan forekomme isoleret eller være en del af en generel bindevævssygdom associeret til et skrøbeligt skelet, osteogenesis imperfecta

(OI). I denne artikel beskrives udredning, opfølgning og behandling af DI og OI i et felt, hvor medicinen og odontologien krydser veje, hvilket indbyder til øget opmærksomhed og samarbejde.

### Faktaboks

#### Osteogenesis imperfecta symptomer

Dentinogenesis imperfecta, lav højde, relativt stort kranium, deformede knogler, skoliose, mange brud, blå sclerae, positiv familiehistorie

### Epidemiologiske studier

Arbejde/work	Antal (n)	Prævalens (%)
Lukinmaa et al., 1987 (25)	68	32
Lund et al., 1998 (10)	88	28
Malmgren et al., 2002 (11)	65	42
Saevæs et al., 2009 (12)	94	19

**Tabel 1.** Undersøgelser af DI/OI og hyppighed.

**Table 1.** Published work of OI/DI prevalences.

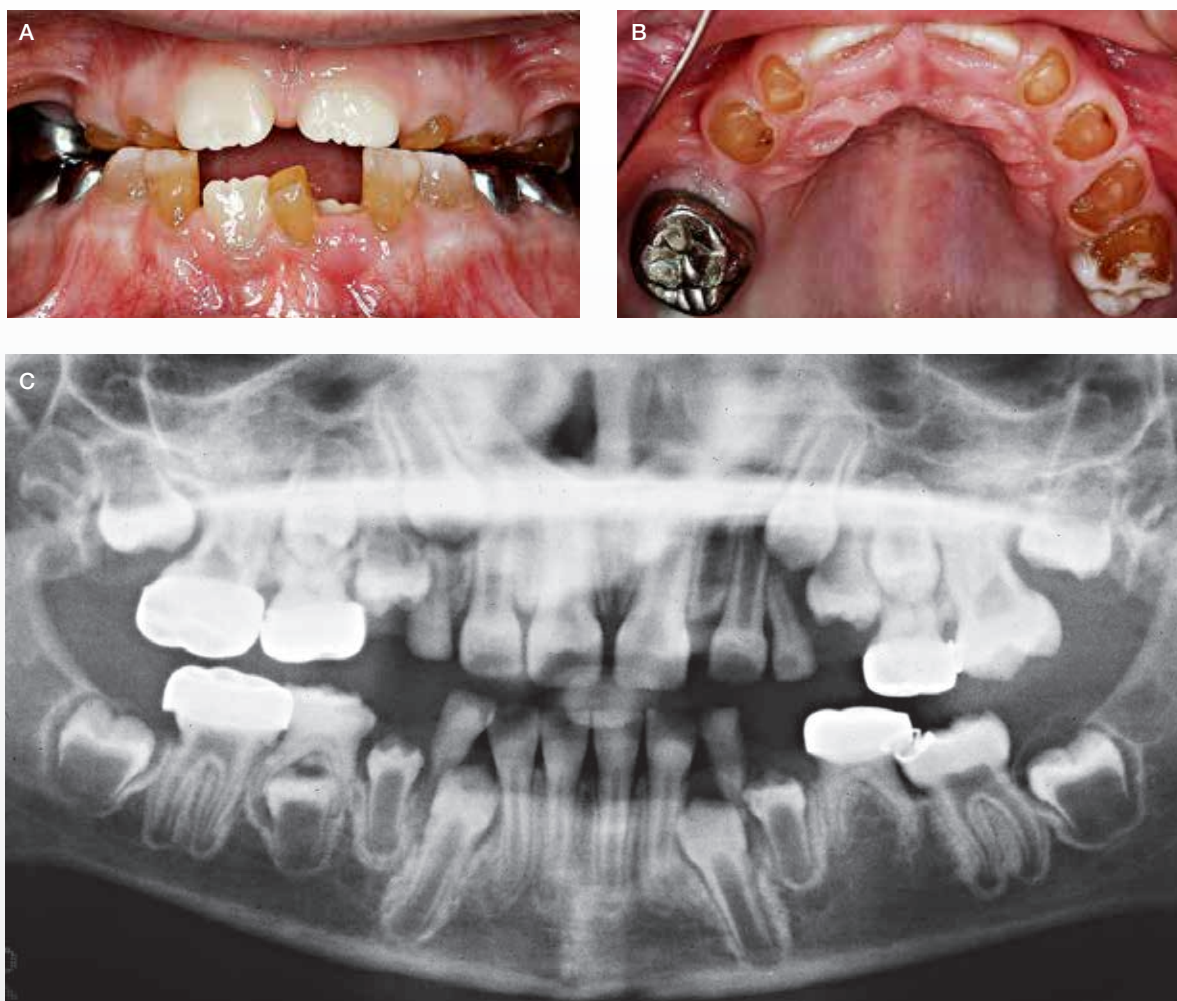
årene. Årsagerne til høretab kan bl.a. være frakturer/deformiteter af de små knogler i mellemøret eller ændret form af kraniet.

### Odontologiske karakteristika ved osteogenesis imperfecta

DI kan ses i både det primære og det permanente tandsæt ved OI. DI karakteriseres ved hvidlig til grålig-blåligt farvede tænder, som kan ændre sig til gullig-brunlige farver fx i forbindelse med tab af emalje (Fig. 2). Tilstanden indebærer ofte affrakturering af emalje og en efterfølgende attrition, der kan antage ekstreme former. Denne attrition er oftest mest udtalt i det primære tandsæt (Fig. 2). I det permanente tandsæt kan der optræde egentlige kronefrakturer grundet den anomale dentinstruktur. Røntgenologiske karakteristika er korte rødder med obliteration af pulpa samt løgformede tandkroner med cervical konstriktion (Fig. 2 og Fig. 3). Yderligere er det ofte karakteristisk med mandibulært overbid og åbent bid (Fig. 3 og Fig. 4) (7-9).



## DI hos et barn med OI



**Fig. 2.** Klinisk manifestation af DI hos et barn på syv år med OI. **A, B.** Afskalning af emalje og udtalt attrition på de primære tænder. Første permanente molar (26) er ligeledes med afskalning af emalje og eksponering af den gule dentin. Stålkronen på 26 er mistet. **C.** Røntgenbilledet viser meget store pulpacavæe på de umodne permanente tænder (fx præmolarer og andenmolarer), mens de primære tænder er med pulpaobliteration.

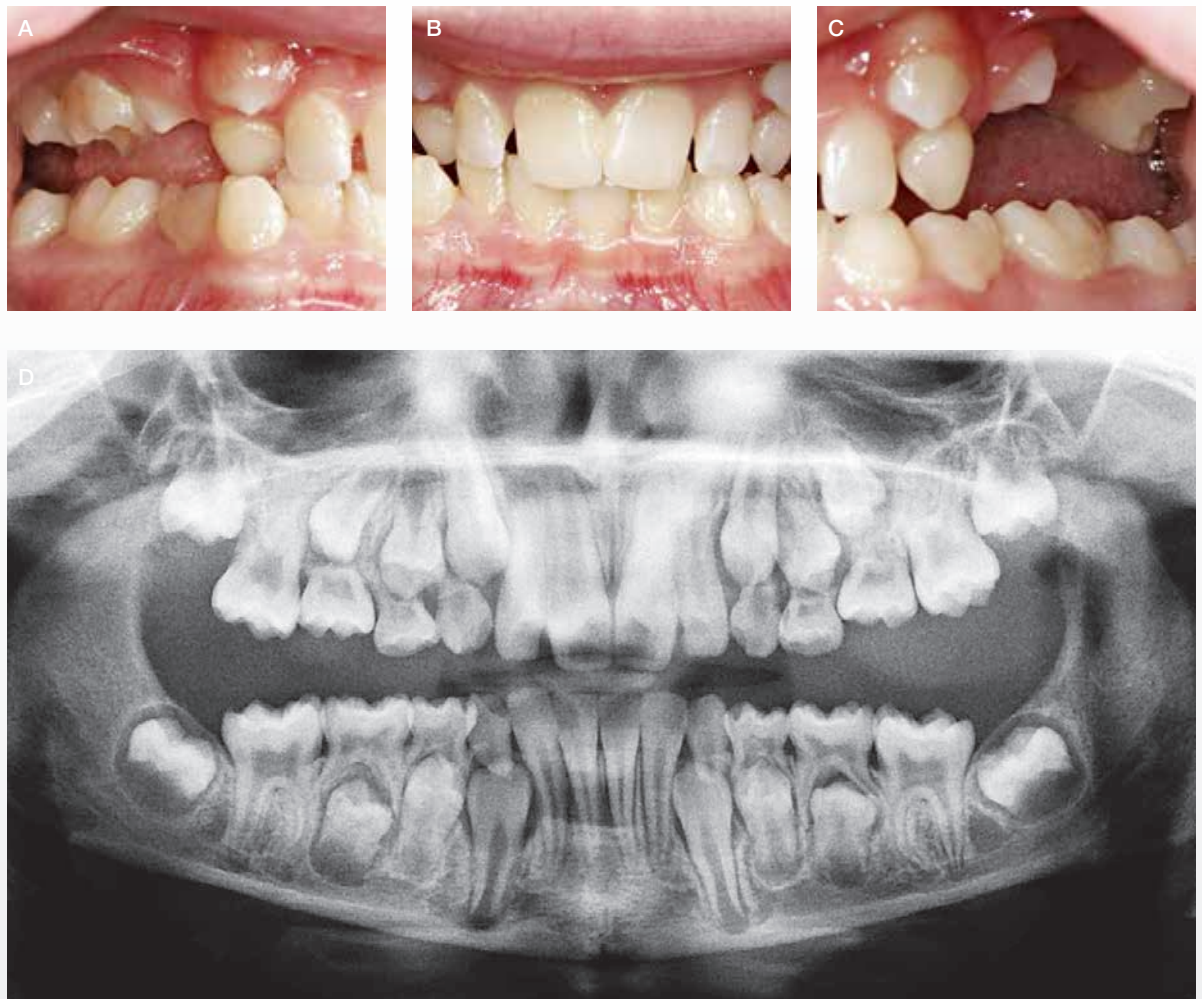**Fig. 2.** Clinical manifestation of DI in a child, seven years of age, with OI. **A, B.** The enamel of the deciduous teeth is missing and the teeth are affected by severe attrition. The first permanent molar (26) is also affected by loss of enamel and exposure of the yellow dentine. A formerly cemented stainless steel crown on 26 is lost. **C.** The X-ray show the presence of large pulps in the immature permanent teeth (e.g., premolars and second molars). In contrast, pulpal obliteration is seen in the deciduous teeth.

Dentindefekterne har samme histopatologiske baggrund som ved OI, dvs. enten kvalitative eller kvantitative afvigelser i kollagen (10). Det må antages, at de kvalitative afvigelser (OI type 3 og OI type 4) giver de sværeste dentale manifestationer.

Forekomsten af DI hos OI-patienter er rapporteret til mellem 19-42 % afhængigt af fx diagnostiske kriterier og for-

skelle i studiepopulationerne (11,12) (Tabel 1). Der er tale om tværnsstudier, hvor den generelle usikkerhed er stor, hvilket generelt knytter sig til undersøgelse af prævalens ved sjældne tilstande. Milde tilfælde kan underdiagnosticeres, og svære tilfælde kan have vanskeligt ved at møde op til undersøgelse.

## DI hos en yngre kvinde med OI



**Fig. 3.** Klinisk manifestation af DI hos kvinde på 36 år med OI type 4. **A, B, C.** Gråbrun eller gulligbrun farve på kronerne. Finerkrone på anden permanente molar i venstre side af underkæben (37) og mistet krone ses på første permanente molar i venstre side af underkæben (36). Derudover ses asymmetrisk okklusion med et lille underbid og åbent bid. **D.** Røntgenoptagelse i form af panoramaoptagelse viser, at alle 32 permanente tænder er til stede. Bemærk pulpaobliteration.

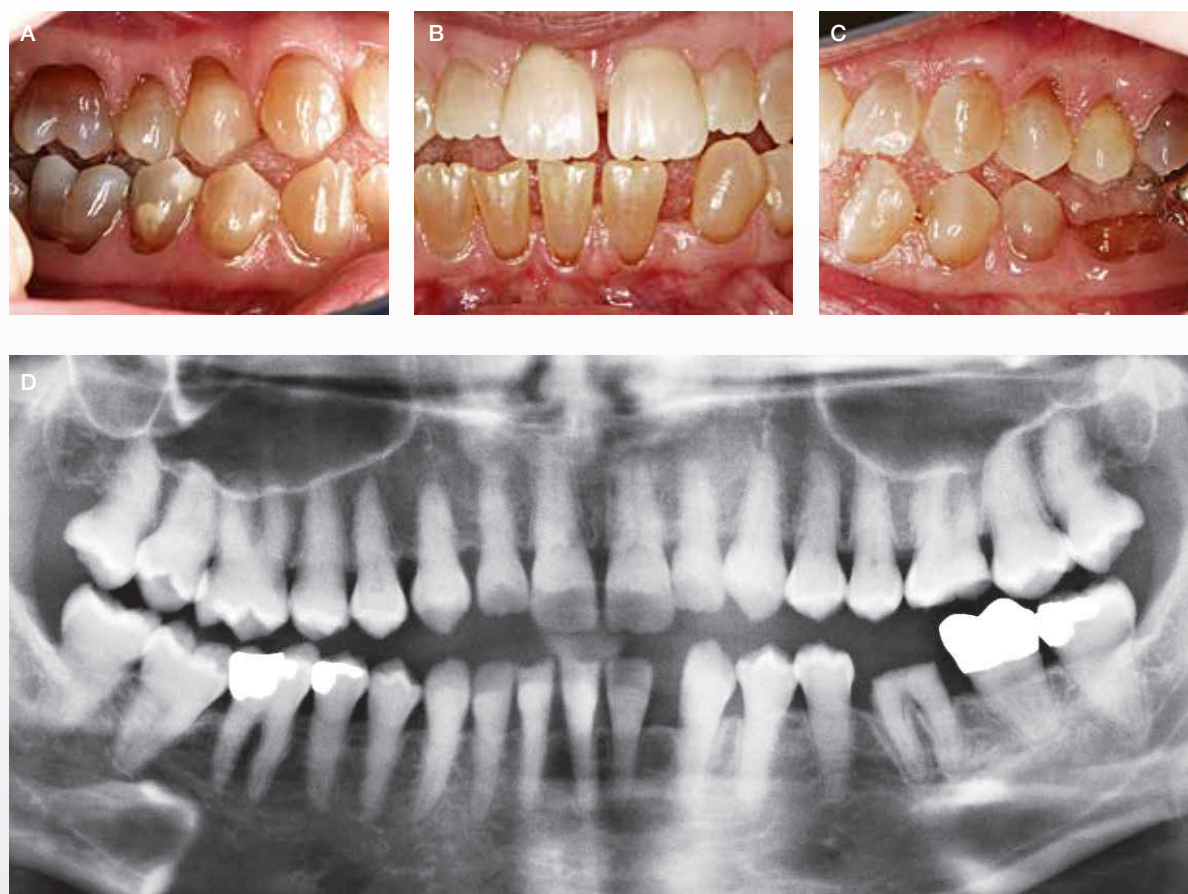**Fig. 3.** Clinical manifestation of DI in female, 36 years old with OI type 4. **A, B, C.** Grey-brownish or yellow-brownish colour of the dental crowns. An artificial crown on the left second permanent molar of the lower jaw (37) and a missing crown on the left first permanent molar of the lower jaw 36. In addition, asymmetric occlusion with a minor mandibular overbite and open bite is seen. **D.** Panoramic X-ray which shows all 32 permanent teeth. Notice obliteration of the pulps.

**Isoleret dentinogenesis imperfecta**

DI kan også optræde som en isoleret dental anomali. Traditionelt inddeles DI efter Shields klassifikation (1973), som beskriver tre forskellige typer (DI-I, DI-II og DI-III) (13) baseret på kliniske symptomer. Af disse er kun DI-I betinget af kollagendefekter og dermed relateret til OI. La Dure-Molla et

al. (14) har foreslået en DI-klassifikation baseret på det faktum, at DI-II & DI-III (Brandy wine type) i lighed med dentindysplasi type II (DD-II) er forårsaget af mutationer i genet, der koder for dentin sialophosphoprotein (DSPP), som ligger på kromosom 4q (11). Disse typer repræsenterer forskellige fænotyper med forskellig klinisk sværhedsgrad. Dentin sialop-

## Svær OI uden åbenlys DI



**Fig. 4.** Barn på 11 år med svær OI og uden umiddelbare tegn på DI. **A, B, C.** Atypisk eruption af tænder i overkæben. Bilateralt åbent bid. **D.** Panoramarøntgen viser normal aftegning af pulpa i både primære og permanente tænder.

**Fig. 4.** Child, 11 years of age, with a severe type of OI, but without clinical signs of DI. **A, B, C.** Atypical eruption of maxillary teeth. Bilateral open bite. **D.** Panoramic x-ray shows a normal pulp configuration in both deciduous and permanent teeth.

hosphoprotein tilhører gruppen af proteiner i den ikke-kollagenholdige del af dentinens matrix. Det er således af særlig differentialdiagnostisk betydning i forbindelse med omtale af OI, at DI også findes som en isoleret dental anomali (DI type II), hvor det kliniske billede af tænderne ligner billedet ved den OI-relaterede DI (DI-type I).

Forekomsten af isoleret DI er rapporteret til 1:8000 (15) baseret på Witkops tal fra 1957 (16).

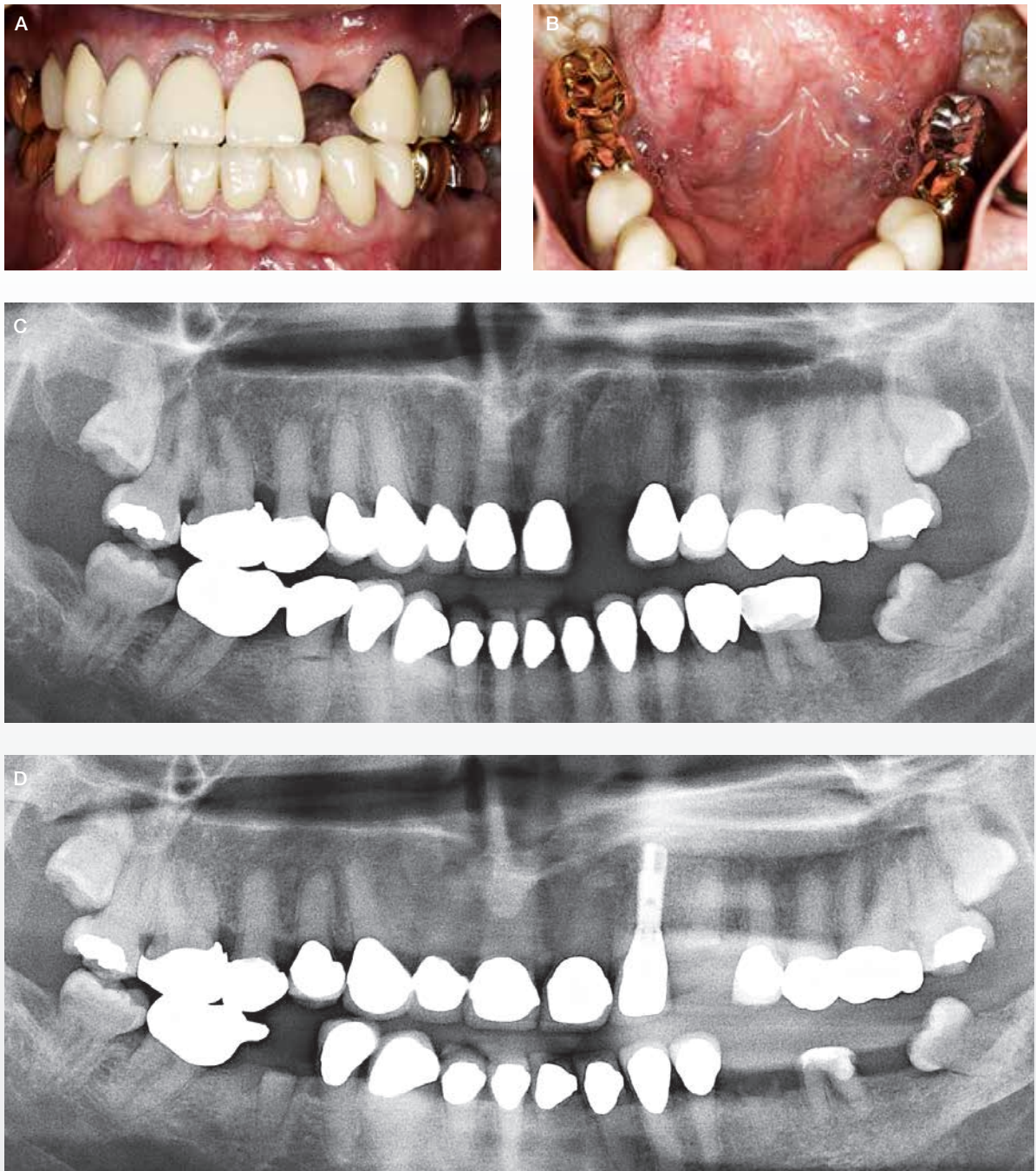#### Diagnostik og den genetiske årsag til osteogenesis imperfecta/dentinogenesis imperfecta

Diagnosen OI stilles klinisk af læger med specialviden om sygdommen og baseres på de fænotypiske træk og anamnesen. En positiv familiehistorie kan være af diagnostisk betydning. Ofte

stilles diagnosen i barndommen, men mild OI kan gå udiagnosticeret hen. Der er eksempler på, at diagnosen DI stilles en år-række før diagnosen OI.

Hos omkring 90 % med klinisk verificeret OI findes forandringer i et af de to gener, *COL1A1* og *COL1A2*, der koder for kollagen type 1-proteinet (15). I takt med at molekylærbiologiske metoder har vundet frem og tilbydes rutinemæssigt, har flere forsøgt at karakterisere og kategorisere patienter med OI. Dertil kommer, at mutationsundersøgelser er blevet billigere og dermed mere tilgængelige og kan bekræfte og supplere den initiale diagnostik af OI. Ved en simpel hudprøve kan kollagen fra hudens fibroblaster undersøges ved gelelektroforese og bidrage til sygdomskarakteristikken, omend undersøgelsen ikke rutinemæssigt bruges i dag grundet øget tilgængelighed af genetiske analyser. En kli-

## Omfattende protetisk behandling hos mand på 45 år med OI og DI



**Fig. 5. A, B.** Fuldkroner på alle tænder fraset fire molarer. 22 er ekstraheret efter tidligere kronebehandling og efterfølgende kronefraktur. **C.** Panoramarøntgen (45-årig), der viser generel pulpaobliteration, retention af 18 og 28, fravær af 22 og 37 og rodfraktur 44. **D.** Panoramarøntgen fem år senere. Implantat med krone på 22. Yderligere tre tænder med cervical rodfraktur og tab af den kliniske krone (23, 36, 35).

**Fig. 5. A, B.** Full-crowns on all teeth, except four molars. Tooth 22 has been extracted because of a crown-fracture. Previously, the tooth had an artificial crown. **C.** Panoramic X-ray at the age of 45 years showing obliteration of the pulps, retention of 18 and 28, missing 22 and 37, and a root-fracture on 44. **D.** Panoramic X-ray five years later. Implant with a crown replacing tooth 22. Additional three teeth have had cervical root fracture and loss of the clinical crown (23, 36, and 35).



nisk mistanke om OI kan således suppleres med undersøgelse af, hvorvidt der er en kvalitativ eller kvantitativ defekt kollagen type 1, og en undersøgelse for mutationer i gener associeret med OI. Undersøgelser har vist, at patienter med OI og samtidig DI ofte har en kvalitativ defekt i kollagen type 1-proteinet. En nylig dansk undersøgelse har dog vist, at OI/DI også konstateres hos personer med kvantitativ defekt protein (ikke-publicerede data).

### Odontologisk behandling ved osteogenesis imperfecta

Indikation for behandling af DI kan være såvel funktionel som psykosocial og/eller kosmetisk. Målet med en intervention er at bevare et funktionsdygtigt tandsæt med en okklusion, der for den enkelte er acceptabel. Ofte har disse patienter selv efter behandling væsentlige afvigelser fra det, der kaldes neutral okklusion og normale vertikale og horisontale kæberelationer. Hvad angår kosmetiske og psykosociale forhold kan mere eller mindre omfattende protetisk behandling være aktuel.

I børne- og ungepopulationen er det ofte nødvendigt at gennemføre en del intermediære behandlinger, der har til hensigt at beskytte det skrøbelige tandmateriale, at sikre normal eruption og at tilstræbe en harmonisk okklusionsudvikling. Disse behandlinger kan omfatte plastopbygning af tandkroner, påsætning af stålkrone, tiltag mhp. fastholdelse af bidhøjde samt interceptiv ortodonti. I den permanente dentition kan elementer som fremstilling af attritionshæmmende skinne være aktuel. Hos den unge voksne kan mere permanent protetisk behandling komme på tale, fx i form af guld-kapper, kroner og/eller broer for at skabe et æstetisk og funktionelt acceptabelt tandsæt. Dette er aktuelt, når der forekommer kronefrakturer og/eller æstetisk kompromitterende farveafvigelser. Kronebehandling på samtlige DI-tænder med det formål at beskytte de naturlige tænder er ikke en hensigtsmæssig behandlingsstrategi. Det er nemlig erfaringen, at der med tiden kan optræde columfrakturer og dermed tab af hele den kliniske krone, uanset eventuel kronebehandling (Fig. 5).

Mulighederne for endodontisk behandling af DI-tænder er begrænsede og må anses for at være en specialiseret behandlingsopgave. Tanderstatninger i form af implantatbaseret protetik synes at være en mulighed for OI-patienten med dette behov. Uanset at mange patienter med OI modtager behandling med lavdosis bisfosfonat, er der ikke rapporteret tilfælde af medicininduceret osteonekrose i forbindelse med tandekstraktioner eller anden dento-alveolær kirurgi på denne patientgruppe (17-19).

Kæbefrakturer hos patienter med OI kan givetvis forekomme, men er kun i meget begrænset omfang rapporteret i faglitteraturen (20,21).

I forbindelse med behandling af patienter med DI er det almindelig kendt, at tidlig start på behandlingen anbefales. Behandlingerne er tidskrævende og ofte vanskelige at gennemføre. Hyppig og regelmæssig kontrol er påkrævet, og en

langsigtet behandlingsplan bør ligge til grund for tandplejens behandlingstilbud. Behandlingsplanlægningen sker i et samarbejde mellem den lokale tandlæge og et af de to odontologiske videnscentre på hhv. Rigshospitalet og Aarhus Universitetshospital. De Odontologiske Videnscentre tilbyder rådgivning til såvel patienterne selv som til de tandlæger, der har kontakt til patienter med OI. Derudover tilbyder videnscenterne specialiseret behandling, når dette er påkrævet. Omfattende stålkronebehandling, protetisk behandling og endodontisk behandling ved DI er eksempler på specialiseret behandling i videnscenterregi. Implantatbehandling og visse former for ortodontisk behandling på patienter med OI med eller uden DI er også eksempler på det specialiserede behandlingstilbud i de odontologiske videnscentre.

### Vigtigt at vide for tandlægen

Ved OI er der risiko for basilar impression eller instabilitet af de øverste cervikalhvirvler, især hos patienter med svære sygdomsmanifestationer. Derfor kan det være nødvendigt at være varsom ved lejrning og manipulation af hoved og hals. Ofte vil patienten selv vide, om det er en relevant problemstilling.

Ved OI er der en øget risiko for knoglefrakturer. Derfor skal fx tandekstraktioner udføres med agtpågivenhed og med skånsom teknik.

### Medicinsk, kirurgisk og terapeutisk behandling ved osteogenesis imperfecta

I erkendelse af at der generelt kan være stor forskel i sjældne sygdommes sværhedsgrad, kompleksitet, forløb over tid og behov for kontakt og indsats, er der i Danmark oprettet to højt specialiserede Centre for Sjældne Sygdomme på henholdsvis Aarhus Universitetshospital (CSS-AUH) og Rigshospitalet (CSS-RH) (22). Dette tiltag sker også i lyset af, at fagpersoners kendskab til den enkelte sygdom og følgerne heraf ofte netop pga. sjældenheden vil være mangelfuld, således at der er en særlig risiko for, at diagnostik, behandling, rehabilitering og opfølgning ikke bliver varetaget tilstrækkeligt fagligt kvalificeret og rettidigt. Indsatsen varetages i et tæt samarbejde mellem relevante specialer, som bl.a. omfatter pædiatri, medicinsk endokrinologi, ortopædkirurgi, klinisk genetik og audiologi i samarbejde med odontologi. Der er løbende samarbejde med patientens lokale sundhedsvæsen, fysioterapeuter og hjemkommune. Patientens praktiserende læge varetager de almenmedicinske behov, mens undersøgelse og behandling i centrene specifikt er rettet mod OI (23).

Patienter mistænkt for OI kan henvises til udredning på centrene, og alle patienter med OI bør henvises (22). Hyppigheden af besøg planlægges ud fra en individuel vurdering af behov og sygdommens sværhedsgrad.

OI hører under en højt specialiseret funktion, og i henhold til Sundhedsstyrelsens gældende specialeplan er denne placeret på CSS-AUH og CSS-RH. Tillige kan Osteoporoseklinikkerne på Hvidovre Hospital og Odense Universitetshospital varetage osteoporosebehandlingen. På CSS-AUH er tilbuddet organi-

seret således, at børn op til 16-18 år er tilknyttet selve centret, hvorimod voksne er tilknyttet Medicinsk Endokrinologisk Afdeling, MEA, hvad angår kontrol, behandling og koordination mellem involverede specialer. På CSS-RH er alle aldersklasser tilknyttet centret, mens osteoporosebehandlingen af de voksne varetages af Osteoporoseklinikken på Hvidovre Hospital.

Den medicinske behandling har til formål at opbygge og styrke knoglerne for at forebygge knoglefrakturer, deformiteter og smerter. Patienten skal sikres nødvendig tilførsel af kalk og D-vitamin, der begge er væsentlige for det skeletale helbred. I tilfælde, hvor egentlig medicinsk behandling af osteoporose skønnes hensigtsmæssigt, benyttes medicin af typen bisfosfonat. Da patienterne er relativt få i antal, er der kun ganske få velgennemførte videnskabelige undersøgelser, som dokumenterer effekten af den medicinske behandling. I undersøgelserne er fundet god effekt af bisfosfonat på lindring af knoglesmerter, men begrænset evidens for forebyggelse af brud og deformiteter, særligt for den voksne patientgruppe (24).

Ortopædkirurgerne varetager frakturbehandling og korrektion af deformiteter. Behandlingerne omfatter bandagering, tilpasning af skinner og korset samt knoglestøttende og deformitetskorrigerende kirurgisk behandling bl.a. med indsættelse af marvsøm. Endvidere foretages løbende i samarbejde med fysioterapeut vurdering af behov for hjælpemidler.

Mange patienter med OI har funktionshæmning bl.a. pga. deformiteter. Derfor er fysioterapeuter og ergoterapeuter en nødvendig del af det samlede behandlingstilbud. Det varetages mest hensigtsmæssigt via patientens hjemkommune.

**Aktuelle studier og danske osteogenesis imperfecta-projekter**  
Ganske få studier har undersøgt sammenhængen mellem OI og DI. Få studier har sammenlignet sværhedsgraden af OI med tilstedeværelsen af DI og fundet den højeste prævalens af DI blandt personer med betydelig skeletdeformitet og dermed svær OI (25). Generelt har alle studier fundet meget varierende prævalens af DI. Historisk har personer med mild OI været opdelt i undertyper baseret på, om de har DI eller ej. Dette har ikke klinisk betydning for den enkelte patient.

Gennem de seneste fem år har et tværfagligt samarbejde fundet sted omkring forskning indenfor OI. Håbet er, at dette samarbejde vil forplante sig til det tværfaglige kliniske samarbejde indenfor OI. Mere specifikt har et tværsektorsstudie for nylig resulteret i et nyt samarbejde mellem MEA, AUH og Tandlægehøjskolen, Aarhus Universitet, hvor 78 voksne med OI er undersøgt for samtidig DI (ikke-publicerede data). Aktuelt foregår der herhjemme desuden en række andre undersøgelser af knogle, fænotype, dødelighed, høreelse samt medicinsk behandling af patienter med OI.

### Sammenfatning

Den overordnede og koordinerende behandling af patienter med OI og DI varetages af CSS-AUH og CSS-RH i samarbejde med lokalt sundhedsvæsen og på odontologiske videnscentre i samarbejde med lokale tandlæger i kommunal tandpleje eller privat praksis. Der kan på ethvert tidspunkt henvises til specialvurderinger på centrene herunder enten Odontologisk Videnscenter eller Center for Sjældne Sygdomme i Aarhus og på Rigshospitalet, der også samarbejder på tværs af faggrænser og geografi.

Et tilbud om en tværfaglig højt specialiseret funktion er nødvendigt for mange sjældne sygdomme, heriblandt OI og DI, men fx også Marfan syndrom og ektodermale dysplasier. Med en sådan organisation kan den nødvendige viden, ekspertise og kvalitet til gavn for patienterne sikres. Det at samle patienterne få steder danner endvidere det bedste grundlag for at erhverve ny viden.

I det daglige kliniske arbejde er det vigtigt for tandlæger at være bekendt med, at DI kan ses i kombination med udtalt skeletal skrøbelighed og være led i en generel bindevævssygdom som OI. I faktaboksen er angivet de symptomer og fund, som kan få tandlægen til at overveje diagnosen.

Konsekvensen af, at DI ses ved alle sværhedsgrader af OI, bør komme patienten til gode. Det anbefales, at alle patienter med OI tilbydes mindst én højt specialiseret odontologisk undersøgelse, uafhængigt af om der er kliniske symptomer på DI eller ej. Endvidere anbefales det at henvise patienter mistænkt for eller med bekræftet OI til et af sjældnecentrene.

### ABSTRACT (ENGLISH)

#### **Osteogenesis imperfecta – oral implications**

*Osteogenesis imperfecta (OI) is an inherited, rare connective tissue disorder leading to bone fragility and hence an increased risk of bone fractures and a number of other symptoms related to the connective tissue, including risk of dentinogenesis imperfecta (DI). The diagnosis DI is based on clinical findings and radiographic characteristics as a consequence of defective dentine. DI can appear as isolated DI or as a part of OI. OI is a clinical diagnosis,*

*however both OI and DI can be confirmed by genetic analyses. Follow-up and treatment of OI and DI take place at specialized centers with special knowledge and expertise on rare inherited disorders.*

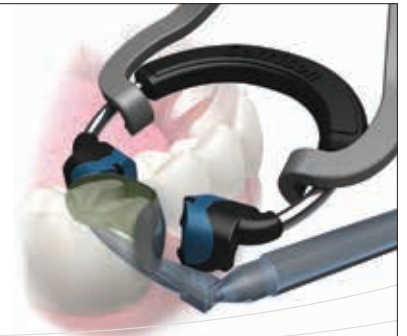*This article describes investigations, follow-up and treatment of DI and OI in a field where special attention and increased cooperation between medical physicians and dentists are of major importance.*



## Litteratur

- Byers PH, Steiner RD. Osteogenesis imperfecta. *Annu Rev Med* 1992;43:269-82.
- Byers PH, Wallis GA, Willing MC. Osteogenesis imperfecta: translation of mutation to phenotype. *J Med Genet* 1991;28:433-42.
- Lund AM. Biokemiske og molekylærgenetiske studier ved osteogenesis imperfecta. *Ugeskr læger* 2002;164.
- NCBI. GeneReviews. Internet Communication. (Set januar 2016). Tilgængelig fra: URL: <http://www.ncbi.nlm.nih.gov/books/NBK1295/>
- Sillence DO, Senn A, Danks DM. Genetic heterogeneity in osteogenesis imperfecta. *J Med Genet* 1979;16:101-16.
- Marini JC, Reich A, Smith SM. Osteogenesis imperfecta due to mutations in non-collagenous genes: lessons in the biology of bone formation. *Curr Opin Pediatr* 2014;26:500-7.
- Jensen BL, Lund AM. Osteogenesis imperfecta: clinical, cephalometric, and biochemical investigations of OI types I, III, and IV. *J Craniofac Genet Dev Biol* 1997;17:121-32.
- Rizkallah J, Schwartz S, Rauch F et al. Evaluation of the severity of malocclusions in children affected by osteogenesis imperfecta with the peer assessment rating and discrepancy indexes. *Am J Orthod Dentofacial Orthop* 2013;143:336-41.
- Stenvik A, Larheim TA, Storhaug K. Incisor and jaw relationship in 27 persons with osteogenesis imperfecta. *Scand J Dent Res* 1985;93:56-60.
- Lund AM, Jensen BL, Nielsen LA et al. Dental manifestations of osteogenesis imperfecta and abnormalities of collagen I metabolism. *J Craniofac Genet Dev Biol* 1998;18:30-7.
- Malmgren B, Norgren S. Dental aberrations in children and adolescents with osteogenesis imperfecta. *Acta Odontol Scand* 2002;60:65-71.
- Saeves R, Lande WL, Ambjørnsen E et al. Oral findings in adults with osteogenesis imperfecta. *Spec Care Dentist* 2009;29:102-8.
- Shields ED, Bixler D, el-Kafrawy AM. A proposed classification for heritable human dentine defects with a description of a new entity. *Arch Oral Biol* 1973;18:543-53.
- de La Dure-Molla M, Philippe FB, Berdal A. Isolated dentinogenesis imperfecta and dentin dysplasia: revision of the classification. *Eur J Hum Genet* 2015;23:445-51.
- Barron MJ, McDonnell ST, Mackie I et al. Hereditary dentine disorders: dentinogenesis imperfecta and dentine dysplasia. *Orphanet J Rare Dis* 2008;20:3:31. doi: 10.1186/1750-1172-3-31:31-3.
- Witkop CJ. Hereditary defects in enamel and dentin. *Acta Genet Stat Med* 1957;7:236-9.
- Christou J, Johnson AR, Hodgson TA. Bisphosphonate-related osteonecrosis of the jaws and its relevance to children – a review. *Int J Paediatr Dent* 2013;23:330-7.
- Schwartz S, Joseph C, Iera D et al. Bisphosphonates, osteonecrosis, osteogenesis imperfecta and dental extractions: a case series. *J Can Dent Assoc* 2008;74:537-42.
- Hennedige AA, Jayasinghe J, Khajeh J et al. Systematic review on the incidence of bisphosphonate related osteonecrosis of the jaw in children diagnosed with osteogenesis imperfecta. *J Oral Maxillofac Res* 2014;4:e1.
- Feifel H. The surgical treatment of mandibular fractures in a child with osteogenesis imperfecta. *Int J Oral Maxillofac Surg* 1996;25:360-2.
- Gallego L, Junquera L, Pelaz A et al. Pathological mandibular fracture after simple molar extraction in a patient with osteogenesis imperfecta treated with alendronate. *Med Oral Patol Oral Cir Bucal* 2010;15:e895-7
- SUNDHEDSSTYRELSEN. Specialeplanen. Specialeplanen 2010. (Set januar 2016). Tilgængelig fra: URL: <https://sundhedsstyrelsen.dk/da/sundhed/planlaegning-og-beredskab/specialeplanlaegning>
- SUNDHEDSSTYRELSEN. National Strategi for Sjældne Sygdomme 2014. (Set januar 2016). Tilgængelig fra: URL: <https://sundhedsstyrelsen.dk/da/udgivelser/2014/national-strategi-for-sjaeldne-sygdomme>
- Hald JD, Evangelou E, Langdahl BL et al. Bisphosphonates for the Prevention of Fractures in Osteogenesis Imperfecta: Meta-Analysis of Placebo-Controlled Trials. *J Bone Miner Res* 2015;30:92-33.
- Lukinmaa PL, Ranta H, Ranta K et al. Dental findings in osteogenesis imperfecta: I. Occurrence and expression of type I dentinogenesis imperfecta. *J Craniofac Genet Dev Biol* 1987;7:115-25.

# Composi-Tight 3D XR



**NYHED!**

Composi-Tight® 3DXR Sektionsmatrice System Kit med den nye 3D Fusion Wedge kile. Alt du behøver for at producere perfekte kompositfyldninger!

### 3D-MSF-00:

- 1x Soft Face 3DXR Extra Retention ring (blå spidser)
- 1x Soft Face 3D-Ringe (orange spidser)
- 40 Slick Bands non-stick matricer assorterede
- 80 3D Fusion Wedge kilen med bløde retentions finner
- 1 appliceringstang

Risikofri prøve med vores  
60-dage-pengenitilbage garanti.

kr 2.750,-\*

Call us for further  
information:  
80820180

**Garrison**  
Dental Solutions

ADDN0816

Garrison Dental Solutions • Carlstrasse 50 • D-52531 Uebach-Palenberg • Tyskland  
Tel. +49 (0)2451 971-409 • E-mail: info@garrisondental.net • www.garrisondental.com

\* Tilbuddet gælder indtil 31.08.2016 eller så længe lager haves. Forbehold for fejl og modifikationer. Farverne på billederne kan afvige fra virkeligheden. Oplyste priser er inklusive moms. Alle priser er ikke-bindende, vejledende udsalgspriser.



**NYHED**  
sirona

## DANSK FULDANATOMISK KRONE

Zirkonium krone

FRA KR. 750,-

e.max krone

FRA KR. 825,-

**KONTAKT OS FOR NÆRMERE INFORMATION**  
**86 82 83 33**

Vi modtager nu digitale aftryk fra bl.a. 3Shape Trios og Sirona/Cerec

SUENSONSVEJ 3 - 8600 SILKEBORG - 86 82 83 33  
WWW.DESIGNDENTAL.DK - INFO@DESIGNDENTAL.DK