

## ABSTRACT

Kunstig intelligens (AI), som har eksisteret som et begreb i flere årtier, har på det seneste fået stor opmærksomhed på flere områder inden for industrien og i samfundet. Den seneste interesse for AI kan tilskrives udviklingen af nye "machine learning"-teknikker, især inden for "deep learning" (DL), såvel som den stadigt øgede computerkraft, der er tilgængelig for forskere.

Det odontologiske område er særligt interessant for AI af flere årsager. Først og fremmest er dental billeddannelse en af de hyppigste typer medicinsk billeddannelse, hvilket resulterer i store mængder data, der er tilgængelige til træning af AI-værktøjer. For det andet er der en række opgaver, hvor AI kan tænkes at være til gavn, herunder detektion og klassificering af læsioner, afgrænsning af væv og forudsigelse af postoperative resultater og risici. Fordelene ved AI kan være mangesidige, og måden, hvorpå teknologien kan implementeres i den kliniske arbejdsgang, afhænger af den aktuelle opgave. Generelt kan AI betragtes som et hjælpeværktøj for klinikerne, som dermed kan optimere diagnostiske opgaver og/eller behandlinger.

I denne artikel gives en kort oversigt over grundlæggende principper for AI i forbindelse med dental billeddannelse. Dernæst vil anvendelser af AI inden for flere delområder af odontologien blive beskrevet med primært fokus på DL.

**EMNEORD** Artificial intelligence | diagnostics | oral radiology | prediction



Korrespondanceansvarlig sidsteforfatter:  
**LARS SCHROPP**  
schropp@dent.au.dk

## Kunstig intelligens til billedoptimering og diagnostik i odontologien

**RUBEN PAUWELS**, lektor, medicinsk fysiker, ph.d., Institut for Odontologi og Oral Sundhed, Health, Aarhus Universitet

**RUBENS SPIN-NETO**, professor, tandlæge, dr.odont., ph.d., Oral Radiologi, Institut for Odontologi og Oral Sundhed, Health, Aarhus Universitet

**LOUISE HAUGE MATZEN**, lektor, tandlæge, ph.d., Oral Radiologi, Institut for Odontologi og Oral Sundhed, Health, Aarhus Universitet

**LARS SCHROPP**, lektor, tandlæge, ph.d., Oral Radiologi, Institut for Odontologi og Oral Sundhed, Health, Aarhus Universitet

► Accepteret til publikation den 24. oktober 2023

[Online før print]

### VAD ER KUNSTIG INTELLIGENS?

**H**I de senere år er interessen for kunstig intelligens (artificial intelligence, AI) inden for medicin steget betydeligt. Konceptet AI, som kan udtrykkes som "efterligning af menneskelig adfærd ved hjælp af maskiner", har eksisteret i årtier. I en medicinsk sammenhæng kan AI hjælpe klinikerne med den diagnostiske proces og behandling på to måder. For det første ved at spare betydelig tid ved at udføre eller lette arbejdskrævende opgaver. For det andet ved at assistere ved visse diagnostiske opgaver, risikoestimeringer eller resultatforudsigelser ved at bruge prædiktive modeller trænet på meget store datasæt.

Tidlige kliniske anvendelser af AI involverede ofte brugen af "maskinlæring" (machine learning, ML), som omfatter adskillige algoritmer, der tilpasser prædiktive modeller til data, enten til klassificering (dvs. opdeling af data i definerede grupper) eller regression (dvs. at finde sammenhængen mellem to eller flere parametre). En type ML benytter neurale netværk, hvor et ikkelineært system af indbyrdes forbundne knudepunkter trænes ved at tilpasse dets vægte og skævheder ved hjælp af mængder af data. Når data sendes gennem flere "lag" af netværksknuder, kaldes dette "dyb læring" (deep learning, DL).

Grundkonceptet for ML/DL er, at inputdata (fx tal, tekst, billeder) kobles til en bestemt type output, som også kan have

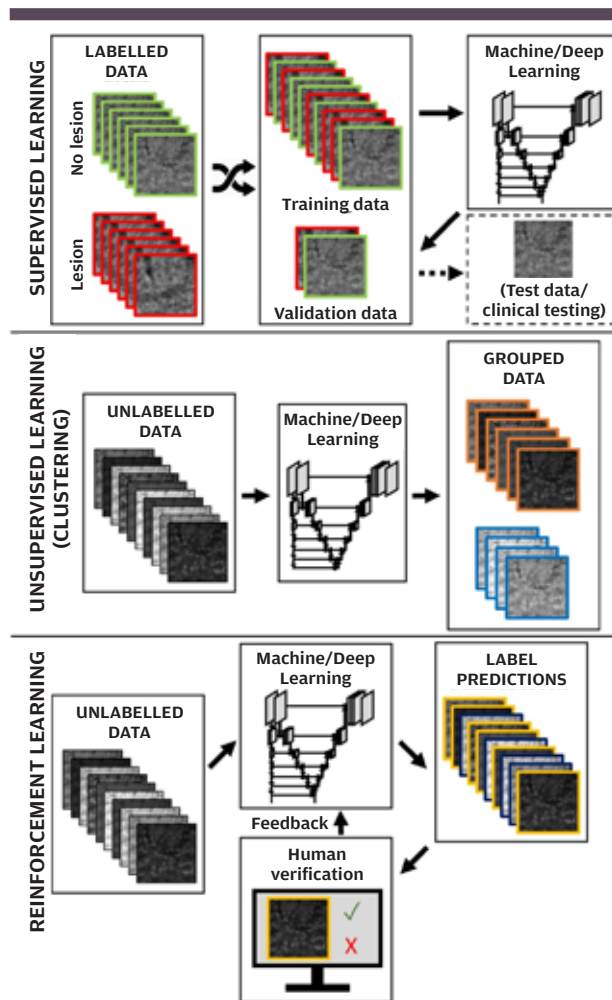
forskellige former, fx et ja/nej-svar, en kategorisk beskrivelse, et billede osv. Input og output er forbundet gennem en model, der er udviklet for at give den bedst mulige forudsigtelse af et output for et givet input. Der er forskellige måder, hvorpå en model kan "lære" af et datasæt for at give mere valide output over tid; der kan skelnes mellem "superviseret", "forstærkende" eller "uovervåget" læring, ligesom hybride læringstyper også findes (Fig. 1) (1). I superviseret læring, som er den mest relevante type til radiologiske applikationer, "trænes" ML/DL-modellen ved hjælp af et datasæt, der er "mærket". Eksempler på mærker er tilstedeværelsen af visse læsioner (fx caries detekteret af ekspert) eller en pixel-for-pixel-identifikation og afgrænsning af anatomiske eller patologiske områder (fx tandnummerering). Med andre ord, det forventede output er kendt, og algoritmen tilpasser en prædiktiv model til træningsdataene ved at minimere forskellen mellem modellens output og det forventede output. Uovervåget læring indebærer, at det forventede output ikke er kendt, men at der findes særlige undergrupper eller korrelationer inden for komplekse datasæt. Anvendelser af denne type læring er lidt sværere at forestille sig inden for medicin, da der her typisk altid er en bestemt opgave i tankerne (fx diagnose), som vil gøre superviseret læring mere egnet. Forstærkende læring ligger mellem superviseret og uovervåget læring, da den er baseret på et belønnings-/strafsystem uden forudgående viden fra AI-systemet om det forventede output (1). Potentielle anvendelser af forstærkende læring i medicin involverer situationer, hvor a priori-mærkning af data ikke er mulig pga. fraværet af en diagnostisk sandhed (reference), og når visse målinger, der repræsenterer AI's ydeevne, kan defineres. Forstærkende læring kan også bruges, når en fortrænet model, der bruger superviseret læring, gennemgår yderligere tests på nye data under supervision af kliniske eksperter, som verificerer modellens output. I dette scenarie kan man dog også bruge superviseret læring ved at bruge ekspertfeedback til retrospektivt at mærke dataene og gentræne modellen.

Selvom adskillige ML-algoritmer er blevet udviklet gennem de sidste årtier, hvoraf mange stadig er almindelig anvendt i datavidenskabelige applikationer, er det største fokus i dag på brugen af DL. Denne nylige opmærksomhed på DL kan tilskrives:

- Forøgede beregningsressourcer til rådighed, herunder grafikbehandlingsenheder (GPU) og "cloud/edge computing".
- Udviklingen af DL-modeller baseret på en række nye arkitekturer som fx "konvolutionelle neurale netværk" (convolutional neural network, CNN) og "Visual Transformers".

For især billeddata har CNN-baseret DL vist et potentiale for en række forskellige opgaver, herunder, men ikke begrænset til, detektering og afgrænsning (segmentering) af objekter og billedforbedring. Det kan forventes, at DL-værktøjer vil blive en integreret del af den kliniske arbejdsgang i de kommende år. Det er her vigtigt at understrege, at selvom AI vil kunne bidrage ved diagnostiske opgaver, er det stadig et krav, at de røntgenbilleder, som danner basis for diagnostikken, er af høj kvalitet. Det betyder bl.a., at fx bitewings skal optages med optimal projektion (ortoradialt), så overlap af approssimallflader undgås eller minimeres. Desuden skal eksponeringsparametrene indstilles,

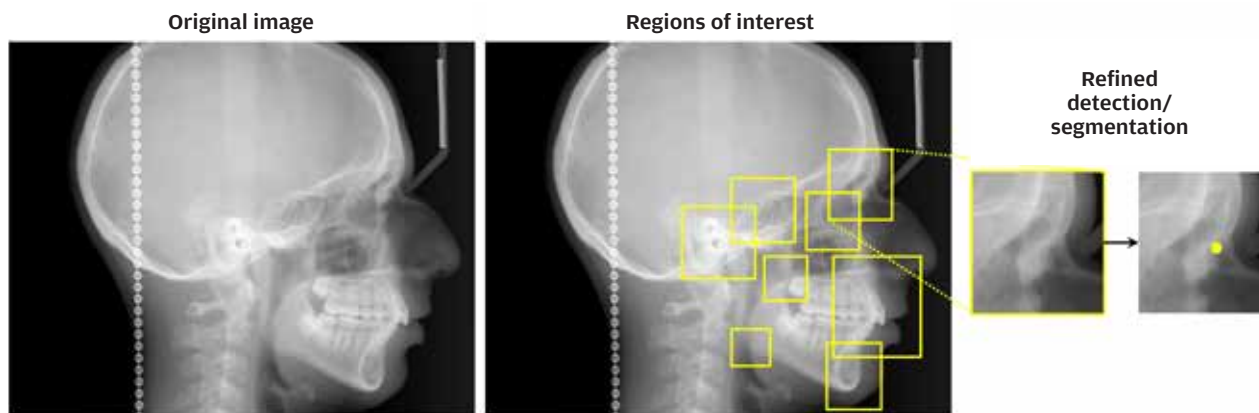
## Læringsmodeller i AI



**Fig. 1.** Superviseret vs. uovervåget vs. forstærkningslæring. **Øverst:** I superviseret læring mærkes dataene (fx tilstedeværelse/fravær af læsion) og bruges til træning af en maskinlæring/dyb læring (ML/DL)-model. **Midt:** Uovervåget læring anvendes typisk til clustering, hvor et sæt umærkede data opdeles i grupper ved hjælp af ML eller DL. **Nederst:** Forstærkningslæring involverer et belønnings-/strafsystem; en mulig implementering er at have forudsigelser fra en, typisk fortrænet, ML/DL-model verificeret af menneskelige eksperter. Genjaget fra Pauwels (1) med tilladelse fra Japanese Society for Oral and Maxillofacial Radiology og Springer Nature Singapore.   
**Fig. 1.** Supervised vs. unsupervised vs. reinforcement learning. **Top:** in supervised learning, the data are labelled (e.g., presence/absence of lesion) and used for training a machine/deep learning (ML/DL) model. **Middle:** unsupervised learning is typically applied for clustering, in which a set of unlabelled data are split up into groups using ML or DL. **Bottom:** reinforcement learning involves a reward/penalty metric; a possible implementation is to have predictions from a, typically pre-trained, ML/DL model verified by human experts. Reproduced from Pauwels (1) with permission from the Japanese Society for Oral and Maxillofacial Radiology and Springer Nature Singapore.

så billederne fremstår med en passende lysstyrke og kontrast, og det fosforplade- eller sensorbaserede digitale røntgensystem skal levere billeder med en høj opløsning. Et dårligt røntgenbillede som udgangspunkt for beskrivelse af sygdom og afvisgelser samt diagnostik vil altid være det svage led i kæden. ▶

## AI til cefalometrisk analyse



**Fig. 2.** Anvendelse af regionbaserede konvolutionelle neurale netværk til detektion af cefalometriske referencepunkter. Fra Ruben Pauwels.  
**Fig. 2.** Application of region-based convolutional neural networks for cephalometric landmark detection. From Ruben Pauwels.

De følgende afsnit vil fokusere på brugen af AI i odontologien. Det er ikke intentionen systematisk at gennemgå alle anvendelsesområder, som er beskrevet i forskningslitteraturen, men at give eksempler inden for udvalgte fagområder.

### ORTODONTI

#### 2D-cefalometri

Cefalometrisk analyse bygger på identifikation af relevante anatomiske billedpunkter i blødt- og hårdtvæv og relationen mellem disse. Cefalometrisk analyse er et af de ældste eksempler på anvendelse af automatiseret billedanalyse i odontologien. I de seneste år er denne applikation blevet revideret ved hjælp af nye DL-modeller. De mest almindelig anvendte neurale netværksarkitekturer i moderne DL-baseret 2D-cefalometri er variationer af ResNet, U-Net og YOLO, som er populære neurale netværksarkitekturer anvendt til "computer vision" (tolkning og forståelse af den visuelle verden) (2). En gennemgang af artikler, der dækker både 2D- og 3D-cefalometri, viste en overensstemmelse med ortodontisters manuelle punktafsættelse på 79 % for AI-baseret cefalometrisk detektion af anatomiske punkter, når en 2 mm fejlmargen blev tilladt (2). Fig. 2 viser et illustrativt eksempel på en potentiel DL-baseret tilgang til cefalometri ved anvendelse af en regionbaseret CNN (R-CNN). Ved hjælp af R-CNN detekteres et område med omtrentlige placeringer af anatomiske punkter som første trin, efterfulgt af en forfinet punktdetektion. Denne tilgang har fordele med hensyn til nøjagtighed og beregningseffektivitet.

#### 3D-cefalometri

For DL udgør store volumener af 3D-data en beregningsmæssig udfordring, især for CBCT pga. den relativt lille voxelstørrelse. Derfor er det forsøgt i adskillige undersøgelser at transformere 3D-cefalometri til et 2D-plan, hvilket forenkler processen, men begrænser 3D's nøjagtighed af koordinaterne for punkterne (3-5). Andre undersøgelser har kombineret knoglesegmentering med punktdetektion (6-7). Flere nyere studier har undersøgt

3D-cefalometri, der arbejder direkte med de rekonstruerede CT- og CBCT-data (8-9). Fig. 3 illustrerer enkelte eksempler på DL-baseret 3D-cefalometri. Selvom nyere undersøgelser har vist lovende resultater, er der behov for yderligere udvikling for at øge den samlede nøjagtighed og beregningseffektivitet. Det er væsentligt at have for øje, at CBCT til ortodontiske formål kun er relevant i de mere komplekse patienttilfælde og skal ikke ses som en standardmetode til diagnosticering. Tilmed er det uklart, om CBCT bidrager positivt ved behandlingsplanlægning eller -optimering.

#### Analyse af ansigtsfotografier/scanninger

I forbindelse med ortodontisk behandlingsplanlægning og -opfølgning er det ofte også nødvendigt at evaluere bløddele og ansigtsprofil. I de senere år er skydelærebaseret antropometri gradvist blevet erstattet med digitale løsninger. Især stereofotogrammetriværktøjer samt ansigtsscannere (fx integreret i CBCT-enheder) muliggør nøjagtig afbildning af bløddelsoverfladen samt en registrering af denne overflade med (CB)CT- eller MRI-data. Flere kliniske anvendelser af denne type data er beskrevet, herunder screening for obstruktiv søvnapnø (10), evaluering af blødtvæv hos læbe- og ganespaltepatienter (11), symmetrievaluering efter rekonstruktiv kirurgi (12) osv.

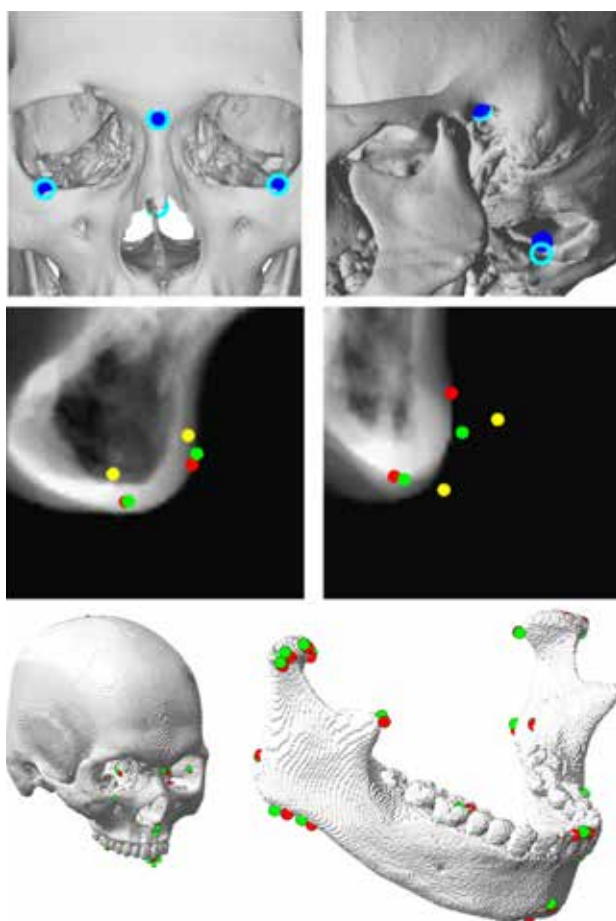
#### KÆBEKIRURGI

Inden for det kæbekirurgiske område kan AI anvendes til at segmentere tænder, knogle og relevante anatomiske strukturer og dermed have indflydelse på behandlingsplanlægningen. Derudover kan AI bruges på en mere direkte måde ved at automatisere (en del af) operationsplanlægningen, simulere resultatet på en mere præcis/hurtig måde og estimere operationsrisici, fx komplikationer.

#### Segmentering af knogle/tænder

Nøjagtig segmentering af knogler og tænder på CT- eller CBCT-scanninger kan være kompliceret at udføre med metoder ba-

## 3D-cefalometri ved hjælp af DL



**Fig. 3. Øverste række:** Brug af 2D-visninger med belysning og skygge (3). Blå prikker: output af DL-model. Cyan prikker: mærkede referencepunkter. **Midterste række:** Ved hjælp af normaliserede midsagittale snit (4). Gule prikker: Grov DL-detektion af referencepunkter. Grønne prikker: fin DL-detektion af referencepunkter. Røde prikker: "sandhed". Bemærk, at dette trin blev efterfulgt af yderligere behandling for at angive 3D-referencepunkter. **Nederste række:** Bruger samme metode som midterste række for kranielle referencepunkter med tilføjelse af 3D CNN for mandibulære referencepunkter (5). Grønne prikker: output af DL-model. Røde prikker: "sandhed". Gengivet under en Creative Commons Attribution 3.0/4.0-licens; beskårne versioner af originale figurer. **Fig. 3. Top row:** using 2D views with lighting and shadow (3). Blue dots: output of DL model. Cyan dots: labelled landmark. **Middle row:** using normalized midsagittal slice (4). Yellow dots: coarse DL landmark detection. Green dots: fine DL landmark detection. Red dots: "ground truth". Note that this step was followed by further processing to yield 3D landmarks. **Bottom row:** using same method as middle row for cranial landmarks, with the addition of a 3D CNN for mandibular landmarks (5). Green dots: output of DL model. Red dots: ground truth. (Reproduced under a Creative Commons Attribution 3.0 / 4.0 license, cropped versions of original figures).

seret på lysstyrke og kontrast i billederne. Individuel tandsegmentering kan være vanskelig pga. den tætte kontakt mellem nabotænder og den smalle (og nogle gange afbrudte) parodontalspalte. Ydermere komplicerer metalartefakter, variation i billedkvalitet og mangel på Hounsfield units i CBCT enhver tærskelbaseret tilgang til segmentering.

## klinisk relevans

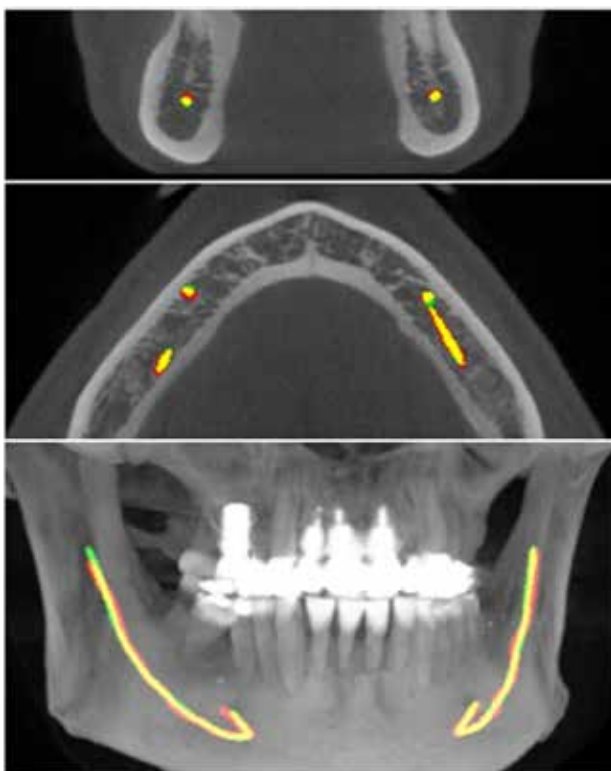
Kunstig intelligens (AI) vil uden tvivl komme til at spille en rolle i tandklinikken hver dag inden for den nærmeste fremtid. AI kan anvendes til forbedring af billedkvalitet, fx for røntgenbilleder, samt være et hjælpeværktøj til diagnostik af orale sygdomme og prognosevurdering. Forskning har vist lovende resultater, men AI-teknologier er også forbundet med udfordringer og etiske dilemmaer. Implementering inden for et område skal selvklart først ske, når der er evidens for, at teknologien har vist sin værdi som et hjælpemiddel i praksis.

Studier har undersøgt DL-baseret segmentering af hårdtvæv på CBCT og CT (13). Pga. størrelsen af scanningsdataene, især for CBCT, kan det være udfordrende at træne DL-modeller på hele datasættet pga. begrænsninger i GPU-hukommelsen. Derfor er en tofaset tilgang blevet foreslået til mandibulær segmentering af CBCT-scanninger, hvor et første 3D U-Net udfører en grov segmentering af lavopløsningsversioner af scanninger, og en anden udfører en fin segmentering på mindre områder (14). Alternativt kan der bruges modificerede neurale netværk, som ikke kræver så mange høj- og lavopløsningsrepræsentationer af inputbilledet (15). Yderligere undersøgelse er nødvendig for at bestemme optimale netværksarkitekturer til en given segmenteringsopgave under hensyntagen til nøjagtighed, trænings-/inferenshastighed og hukommelsesforbrug. Flere undersøgelser fokuserede specifikt på segmentering af individuelle tænder, hvor DL typisk kombineres med andre billedanalysemetoder (16).

## Segmentering af canalis mandibulae

I lighed med knogle-/tandsegmentering og 3D-cefalometri kan segmentering af c. mandibulae (CM) på CBCT- eller CT-scanninger ved hjælp af DL være udfordrende pga. den relativt høje opløsning af scanningerne, hvilket kræver en meget stor GPU-hukommelse. Da CM er en kontinuerlig struktur med en relativt konsistent form, giver det dog mening at beholde 3D-informationen fra hele CBCT-scanningen gennem hele segmenteringsprocessen. Når man i stedet bruger 2D-segmentering, fx på en række koronale snit, kan den overordnede nøjagtighed blive påvirket, og der kan være uoverensstemmelser mellem på hinanden følgende billeder, fordi hvert billede er segmenteret uafhængigt, hvilket fører til et "takket" segmenteringsresultat. I en evaluering af forskellige 2D- og 3D-neurale netværksarkitekturer til CM-segmentering på CBCT-scanninger (17) sås 3D-netværket at have den højeste samlede ydeevne, selvom det krævede, at scanningerne blev opdelt i mindre 3D-områder pga. begrænsningerne i GPU-hukommelsen (Fig. 4). Flere andre undersøgelser brugte 2D- eller 3D-neurale netværksarkitekturer til CM-segmentering (18), fx i relation til implantatplanlægning (19) og til vurdering af retinerede visdomstænder (20). Med en mere hukommelseffektiv DL og forbedrede hardwarespecifikationer kan man forvente, at 3D-neurale netværk vil blive ▶

## Segmentering af nervekanal



**Fig. 4.** Segmentering af c. mandibulae ved hjælp af et 3D U-Net. Den gule linje angiver overlap mellem modellens output og annoteringen (rød linje). Gengivet fra Jaskari et al. (18) under en Creative Commons Attribution 4.0 International License; beskåret version af original figur.

**Fig. 4.** Segmentation of the mandibular canal using a 3D U-Net. The yellow line indicates the overlap between the model's output and the annotation (red line). (Reproduced from Jaskari et al. (18) under a Creative Commons Attribution 4.0 International License; cropped version of original figure).

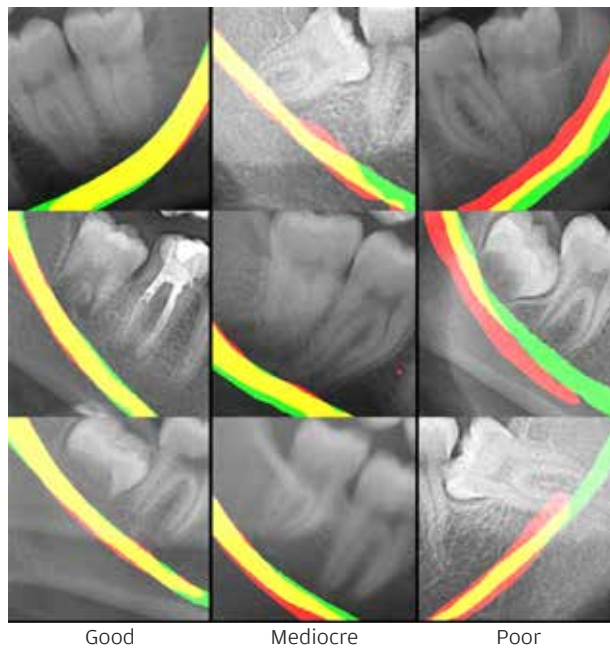
normen i fremtiden til enhver form for opgave, der involverer volumetriske data såsom (CB)CT eller MRI. På nuværende tidspunkt findes der ingen studier, der har undersøgt eller vist, at man ændrer sin behandling efter brug af AI til segmentering, eller at patienten opnår et bedre behandlingsresultat.

CM-segmentering på panoramarøntgenbilleder er noget mere kompliceret pga. overlap mellem forskellige anatomiske strukturer. DL-baseret segmentering er blevet undersøgt i et studie (21), der viser lovende resultater, men som indikerer et behov for yderligere udvikling og validering (Fig. 5).

### Andre anvendelsesområder inden for kæbekirurgi

De førnævnte segmenteringsopgaver spiller mest en hjælperolle i forbindelse med kæbekirurgi. Derudover har flere studier undersøgt brugen af DL på en mere direkte måde i kirurgisk planlægning. Udover førnævnte undersøgelser, der udfører tand- og/eller CM-segmentering med henblik på risikovurdering af postoperative komplikationer, kan DL-modeller fx anvendes direkte til vurdering af lejringen af tredjemolarer på røntgenbilleder i henhold til Pell og Gregorys eller Winters klassifikationssystemer (22).

## Segmentering af nervekanal på panoramabillede



**Fig. 5.** Eksempler på segmentering af c. mandibulae på panoramabilleder. Billeder med god, middelmådig og dårlig segmenteringsnøjagtighed vises. Grøn: manuel segmentering. Rød: DL-segmentering. Gul: overlap mellem manuelle og DL-segmenteringer. Gengivet fra Vinayahalingam et al. (21) under en Creative Commons Attribution 4.0 International License.

**Fig. 5.** Examples of mandibular canal segmentation on panoramic radiographs. Images with good, mediocre and poor segmentation accuracy are shown. Green: manual segmentation. Red: Deep learning segmentation. Yellow: overlap between manual and deep learning segmentations. (Reproduced from Vinayahalingam et al. (21) under a Creative Commons Attribution 4.0 International License).

Til planlægning af ortognatkirurgi er der udviklet flere DL-modeller, der hjælper med at forudsige det postoperative resultat. Disse modeller kan spare betydelig tid ved simulering før den egentlige behandlingsprocedure ved at virke direkte på overfladegengivelser af ansigtet (23). Derudover kan de forudsige resultatet af den kirurgiske behandling baseret på et stort sæt punkter, der automatisk bestemmes på kraniets overflade, hvorved den manuelle eller automatiserede analyse af anatomiske punkter, planer og vinkler kan undgås (24). En anden potentiel anvendelse af DL er den automatiserede analyse af ansigtets bløddelsprofil på fotografier (25) eller skeletal malokklusion på cefalogrammer (26). DL kan også have en perioperativ anvendelse, fx ved at kirurgiske markører er placeret på fotografier inden læbe- og ganespaltekirurgi (27). Samlet set kan det forventes, at kunstig intelligens kan bidrage til at strømline den kirurgiske arbejdsgang med en betydelig tidsbesparelse og muligvis et potentielt forbedret patientresultat.

### IMPLANTATBEHANDLING

Det er rimeligt at formode, at AI-modeller vil kunne bidrage i de forskellige behandlingstrin i forbindelse med implantatbaseret protetik: planlægning, udførelse og opfølgning. Et fremskridt

inden for implantatplanlægning er brugen af AI-algoritmer til analyse af panorambilleder og CBCT-scanninger med automatisk segmentering og detektion af vigtige anatomiske strukturer, såsom c. mandibulae, sinus maxillaris og nabotænder til implantatstedet (28). AI-software kan også simulere indsættelse af implantater i patientens kæbe (virtuel planlægning) under hensyntagen til knogledensitet, tilgængelig plads og æstetik (19). Dette tillader i teorien tandlæger at visualisere forskellige behandlingsmuligheder og optimere placeringen af implantatet forud for den egentlige procedure, skønt den kliniske betydning af denne supplerende information ikke er kendt.

Under indsættelsen af implantatet har der været anvendt kirurgiske navigationssystemer, som inkorporerer AI-algoritmer. Disse bruger "real-time" billeddata, som sikrer styring og feedback undervejs i implantatkirurgien (29). Systemerne registrerer positionen og orienteringen af de kirurgiske instrumenter og hjælper dermed med at sikre en korrekt implantatplacering og minimere risikoen for komplikationer. Et område i vækst er AI-assistance i forbindelse med fremstilling af individuelle kirurgiske guideskinner til patienten. Ved at integrere patientdata fra fx CBCT-volumener og intraorale overfladescanninger med AI-algoritmer kan skræddersyede kirurgiske guides designes til at assistere ved implantatindsættelsen med en teoretisk set højere præcision (30). Som for mange andre områder, hvor AI er blevet testet, er det stadig uvist, om disse ekstra trin vil forbedre forudsigeligheden og præcisionen af implantatplaceringen.

Til monitorering og opfølgning af en implantatbehandling er AI-algoritmer i stand til at analysere røntgenbilledet for at vurdere bl.a. osseointegration. I teorien kan disse algoritmer automatisk påvise og kvantificere ændringer i knogletætheden rundt om implantaterne og identificere potentielle komplikationer, såsom periimplantitis, med mulighed for tidlig indgriben og forbedret behandlingsresultat. I en undersøgelse af AI's mulighed for at forudsige osseointegration af implantater på intraorale røntgenbilleder fandt man en "diagnostisk rigtighed" (diagnose sammenlignet med eksperter) på omtrent 80 % (31). I litteraturen ses også AI-modeller anvendt til automatisk genkendelse af implantattyper på intraorale og panorambilleder. Systemerne udviklet til denne diagnostiske opgave kunne yde en "diagnostisk rigtighed" på over 90 % (32).

Man kan overveje, om fremtiden vil byde på AI-software, som kan assistere ved langtidsopfølgning af implantatbehandling baseret på analyse af data fra patientjournaler, røntgenbilleder og kliniske parametre. AI-algoritmer vil muligvis blive i stand til at identificere mønstre og indikatorer for implantatets succes eller fiasko, som så kan hjælpe tandlæger med at tage beslutning om behandlingsstrategier og forebyggende tiltag (33). Det er dog vigtigt at holde sig for øje, at AI mere bør anvendes som et hjælpeværktøj for det tandfaglige personale end som en erstatning for faglig ekspertise.

## KÆBELED

Vurdering af kæbeledet og diagnostik af kæbeledssygdom (TMD) kan være udfordrende pga. de forskelligartede symptomer, som patienter udviser (1). AI-teknologier er blevet introduceret til hjælp for klinikerne til diagnostik af TMD med brug

af forskellige typer data, såsom diagnostiske billeder, videofilm, registrering af kæbeledsbevægelse, elektronisk patientmateriale og biomarkører (1). Imidlertid ses det i litteraturen, at den "diagnostiske rigtighed" for disse AI-modeller varierer betydeligt afhængigt af faktorer som datatype, størrelse af datasæt, og hvilke algoritmer der er blevet anvendt i modellerne (34).

De traditionelle diagnostiske redskaber ved TMD udviser betydelig variation i "diagnostisk rigtighed" (35). Billedmetoder såsom CT og MRI anvendt som referencestandard til diagnostik af osteoarthritis (slidgigt) og andre relevante patologiske tilstande har vist høj reproducerbarhed mellem trænedede observatører.

Blandt undertyper af TMD er osteoarthritis (OA) i kæbeledet den lidelse, der er mest undersøgt i litteraturen (36). OA vil i svære tilfælde kunne have en væsentlig indflydelse på okklusionen og patientens fysiognomi. Den nuværende litteratur er hovedsageligt baseret på studier, som har anvendt panorambilleder til diagnostik af OA, og de testede AI-modeller demonstrerede en "diagnostisk rigtighed", sensitivitet og specificitet på hhv. 80 %, 50 % og 90 % ved identifikation af knogleforandringer (1). DL-algoritmer er også blevet anvendt til diagnostik af OA ved at detektere knogleforandringer i kondylens facon ved brug af CBCT-billeder, hvor den "diagnostiske rigtighed" varierede mellem 80 % og 90 % (1). Disse resultater svarer til konventionelle studier, hvor eksperter har diagnosticeret OA ud fra CBCT (37).

Baseret på den eksisterende litteratur kan det konkluderes, at AI-algoritmer designet til automatisk diagnostik af TMD har potentiale som støtteværktøj for sundhedspersonalet. Dog skal man være forsigtig, hvis disse algoritmer indarbejdes i klinisk praksis, primært fordi der indtil videre er udført et begrænset antal undersøgelser, som desuden varierer betydeligt i studiedesign og patientdemografi. Fx mangler der stadig viden omkring effektiviteten af AI til vurdering af knogleforandringer af forskellig sværhedsgrad (eksempelvis om softwaren gør det bedre, når læsionerne er store og tydelige end for de milde tilfælde), og om der er en tillægsværdi ved AI for denne diagnostiske opgave. Med andre ord er det stadig uklart, om AI er i stand til at nedbringe antallet af falsk negative og falsk positive diagnostiksvær.

## DENTAL CARIES

Dental caries udgør en massiv sygdomsbyrde globalt set, hvor ubehandlet caries ses hos omkring 2,5 milliarder mennesker (38,39). Tidlig og korrekt cariesdiagnostik er vigtigt i forhold til at forebygge sygdom eller vælge den korrekte behandlingsform. Standardmetoderne til cariesdiagnostik er klinisk undersøgelse (visuel inspektion og sondering) samt røntgenbilleder, når der er mistanke om læsioner i ikketilgængelige flader. I systematiske oversigtsartikler fandt man en observatørvariation på 19-92 % for sensitiviteten ved bedømmelse af okklusal caries og 39-94 % for approssimal caries, og at den diagnostiske "rigtighed" var lav til moderat for caries på approssimalflader (40,41). Det synes derfor oplagt at overveje AI som et hjælpeværktøj til cariesdiagnostik. Potentialet for AI kan være en screening for caries på røntgenbilleder eller en second opinion som et supplement til klinikerens vurdering, eller at AI-soft- ▶

waren fuldautomatisk stiller en endelig diagnose som et facit. AI som en second opinion i denne sammenhæng virker oplagt, da cariesdiagnostik ofte uddelegeres til tandplejere, hvor det kan være en støtte til at udvælge tilfælde, hvor henvisning til en tandlæge kunne være relevant.

Computerprogrammer til billedanalyse af carieslæsioner er udviklet og evalueret i flere undersøgelser (42). Senest er software, som udnytter AI, blevet introduceret (43,44). I et nyligt systematisk review fandt forfatterne 34 studier af passende høj kvalitet, som har undersøgt anvendelse og performance af AI i forbindelse med cariesdetektion, -diagnostik og prædiktions af læsionens udvikling (43). De fleste studier er baseret på cariesdiagnostik på røntgenbilleder, hovedparten periapikale/bitewingoptagelser, men også enkelte ud fra panoramoptagelser, CBCT eller kliniske fotos. Undersøgelserne har anvendt forskellige typer og kompleksitet af AI (ML, artificial neural networks, CNN, deep convolutional neural networks). De inkluderede studier havde dog i mange tilfælde begrænsninger og svagheder i form af små datamængder samt inhomogenitet. Yderligere udvikling af AI-modellerne og flere videnskabelige undersøgelser er derfor påkrævet.

#### PARODONTOLOGI

Røntgenbilleder kan supplere den kliniske undersøgelse til at vurdere knogletab. Traditionelt er knogletab et skøn, der foretages af behandleren ved at sammenligne røntgenbilleder og kliniske mål over tid. AI-systemer er blevet udviklet til "objektivt" at angive niveauet og sværhedsgraden af knogletabet (33,45), og et studie har desuden undersøgt en model til at prædiktere særligt kompromitterede posteriore tænder med en "håbløs" prognose (46).

De fleste undersøgelser baserer sig på periapikale røntgenbilleder og panoramabilleder. Fælles er, at tænderne først er blevet identificeret på billederne (tandsegmentering), og herefter har det pågældende AI-system identificeret forskellige anatomiske referencepunkter. I de studier, hvor der er anvendt periapikale røntgenbilleder, har AI således markeret tændernes emalje-cement-grænse, knogleniveauet samt apices for at være i stand til at angive et procentuelt knogletab. På panoramabillederne har AI-systemerne identificeret tændernes emalje-cement-grænse, knogleniveauet samt længdeaksen af tænder og implantater for at angive et mål for knogletab. Den generelle konklusion uanset røntgenmetode er, at AI-systemerne kan angive knogletab og vurdere graden af parodontal sygdom med en høj grad af "diagnostisk rigtighed". Endvidere virker AI lo-

vende i forhold til at anvende teknologien i den kliniske hverdag til automatiseret screening og monitorering af parodontal sygdom. Systemerne kræver dog fortsat udvikling.

I en nyere oversigtsartikel rapporterede man generelt højere F1-scoring, der er et udtryk for præcisionen af en ML-algoritme til at foretage en korrekt prædiktions, for panoramabilleder end for periapikale røntgenbilleder til vurdering af knogletab og parodontal status (33). I et andet nyere review inkluderede man også et studie, hvor man har udviklet en AI-algoritme til at diagnosticere knogletab på BW's, men de nærmere detaljer for segmentering er her ikke oplyst (45).

#### FREMIDSASPEKTER FOR AI I ODONTOLOGIEN

Kunstig intelligens vil utvivlsomt komme til at spille en rolle i fremtidens tandklinik og indgå som en naturlig del af patientbehandlingen. AI-teknologien er allerede blevet implementeret i forskellige medicinske fagområder. Inden for den medicinske radiologi benyttes AI-løsninger som en form for sparring for radiologer. Fx er AI-algoritmer blevet udviklet til analyse af røntgenbilleder i forbindelse med diagnostik af brystkræft i Region Syddanmark. En gennemgang af litteraturen har vist, at der er et stort boom af AI-relateret forskning inden for mange af de odontologiske felter, hvor dette værktøj har vist sig anvendeligt (47).

Der er den seneste tid blevet udtrykt bekymring for den hastige udvikling af AI fra mange sider inklusive techmoguler og pionerer inden for dette felt. Generelt skal man derfor være opmærksom på, at AI også byder på udfordringer, begrænsninger og etiske problemstillinger. Klinikerne bør derfor have et kritisk blik på indføring af dette værktøj som en hjælp i hverdagen til diagnostiske, prognostiske og behandlingsmæssige opgaver. Om kunstig intelligens kan erstatte tandlægen i fremtiden, er et godt spørgsmål. Kun fremtiden kan vise, om vi når dertil, men indtil videre kan AI ikke selvstændigt og automatisk udføre klinikerens opgaver. AI skal ses som et hjælperedskab, hvor behandleren i den sidste ende vil være ansvarlig for den stillede diagnose og for at tage valget om den rette behandling. Det er helt afgørende, at implementering af AI inden for sundhedsopgaver, fx for at opnå en besparelse af tid og omkostninger, ikke kompromitterer behandlingsresultatet eller patientsikkerheden. Optimalt set vil AI kunne sikre, at vores patienter faktisk får en bedre behandling. Det er også vigtigt at overveje, inden for hvilke kliniske områder AI kan være mest til gavn, så resurserne til forskning bliver brugt mest hensigtsmæssigt. ♦

## ARTIFICIAL INTELLIGENCE FOR IMAGE OPTIMISATION AND DIAGNOSTICS IN DENTISTRY

Artificial intelligence (AI), which has existed as a concept for several decades, has recently gained considerable attention in several layers of industry and society. The recent interest in AI can be attributed to the development of novel machine learning techniques, especially in the field of deep learning (DL), as well as the ever-increased computational power available to researchers.

Dentistry is a particularly interesting field for AI for several reasons. First of all, dental imaging is one of the most frequent types of medical imaging, resulting in large amounts of data available for the training of AI tools. Secondly, there

are a variety of tasks for which the use of AI could be beneficial, including the detection and classification of lesions, the delineation of tissues, and prediction of postoperative outcome and risks. The benefits of AI can be multifold, and the nature of its implementation in the clinical workflow depends on the task at hand. In general, AI can be considered as an accessory tool to the clinician, which may optimize the diagnostic and/or treatment process.

In this paper, a brief overview is provided of fundamental principles of AI within the context of dental imaging. Next, applications of AI within several subfields of dentistry will be described, with a primary focus on DL.

## LITTERATUR

- Pauwels R. A brief introduction to concepts and applications of artificial intelligence in dental imaging. *Oral Radiol* 2021;37:153-60.
- de Queiroz Tavares Borges Mesquita G, Vieira WA, Vidigal MTC et al. Artificial intelligence for detecting cephalometric landmarks: A systematic review and meta-analysis. *J Digit Imaging* 2023;36:1158-79.
- Lee SM, Kim HP, Jeon K et al. Automatic 3D cephalometric annotation system using shadowed 2D image-based machine learning. *Phys Med Biol* 2019;64:055002.
- Yun HS, Jang TJ, Lee SM et al. Learning-based local-to-global landmark annotation for automatic 3D cephalometry. *Phys Med Biol* 2020;65:085018.
- Yun HS, Hyun CM, Baek SH et al. A semi-supervised learning approach for automated 3D cephalometric landmark identification using computed tomography. *PLoS One* 2022;17:e0275114.
- Torosdagli N, Liberton DK, Verma P et al. Deep geodesic learning for segmentation and anatomical landmarking. *IEEE Trans Med Imaging* 2019;38:919-31.
- Zhang J, Liu M, Wang L et al. Context-guided fully convolutional networks for joint craniomaxillofacial bone segmentation and landmark digitization. *Med Image Anal* 2020;60:101621.
- Lang Y, Lian C, Xiao D et al. Localization of craniomaxillofacial landmarks on CBCT images using 3D mask R-CNN and local dependency learning. *IEEE Trans Med Imaging* 2022;41:2856-66.
- Dot G, Schouman T, Chang S et al. Automatic 3-dimensional cephalometric landmarking via deep learning. *J Dent Res* 2022;101:1380-7.
- Fernandes Fagundes NC, Carlyle T, Dalci O et al. Use of facial stereophotogrammetry as a screening tool for pediatric obstructive sleep apnea by dental specialists. *J Clin Sleep Med* 2022;18:57-66.
- Alpagan Ozdemir S, Esenlik E. Three-dimensional soft-tissue evaluation in patients with cleft lip and palate. *Med Sci Monit* 2018;24:8608-20.
- Ueda N, Imai Y, Yamakawa N et al. Assessment of facial symmetry by three-dimensional stereophotogrammetry after mandibular reconstruction: A comparison with subjective assessment. *J Stomatol Oral Maxillofac Surg* 2021;122:56-61.
- Dot G, Schouman T, Dubois G et al. Fully automatic segmentation of craniomaxillofacial CT scans for computer-assisted orthognathic surgery planning using the nnU-Net framework. *Eur Radiol* 2022;32:3639-48.
- Verhelst PJ, Smolders A, Beznik T et al. Layered deep learning for automatic mandibular segmentation in cone-beam computed tomography. *J Dent* 2021;114:103786.
- Yan M, Guo J, Tian W et al. Symmetric convolutional neural network for mandible segmentation. *Knowl Based Syst* 2018;159:63-71.
- Rao Y, Wang Y, Meng F et al. A symmetric fully convolutional residual network with DCRF for accurate tooth segmentation. *IEEE Access* 2020;8:92028-38.
- Kwak GH, Kwak EJ, Song JM et al. Automatic mandibular canal detection using a deep convolutional neural network. *Sci Rep* 2020;10:5711.
- Jaskari J, Sahlsten J, Järnstedt J et al. Deep learning method for mandibular canal segmentation in dental cone beam computed tomography volumes. *Sci Rep* 2020;10:5842.
- Kurt Bayrakdar S, Orhan K, Bayrakdar IS et al. A deep learning approach for dental implant planning in cone-beam computed tomography images. *BMC Med Imaging* 2021;21:86.
- Liu MQ, Xu ZN, Mao WY et al. Deep learning-based evaluation of the relationship between mandibular third molar and mandibular canal on CBCT. *Clin Oral Investig* 2022;26:981-91.
- Vinayahalingam S, Xi T, Bergé S et al. Automated detection of third molars and mandibular nerve by deep learning. *Sci Rep* 2019;9:9007.
- Sukegawa S, Matsuyama T, Tanaka F et al. Evaluation of multi-task learning in deep learning-based positioning classification of mandibular third molars. *Sci Rep* 2022;12:684.
- Lampen N, Kim D, Fang X et al. Deep learning for biomechanical modeling of facial tissue deformation in orthognathic surgical planning. *Int J Comput Assist Radiol Surg* 2022;17:945-52.
- Jeong SH, Woo MW, Shin DS et al. Three-dimensional postoperative results prediction for orthognathic surgery through deep learning-based alignment network. *J Pers Med* 2022;12:998.
- Jeong SH, Yun JP, Yeom HG et al. Deep learning based discrimination of soft tissue profiles requiring orthognathic surgery by facial photographs. *Sci Rep* 2020;10:16235.
- Shin W, Yeom HG, Lee GH et al. Deep learning based prediction of necessity for orthognathic surgery of skeletal malocclusion using cephalogram in Korean individuals. *BMC Oral Health* 2021;21:130.
- Li Y, Cheng J, Mei H et al. CLPNet: Cleft lip and palate surgery support with deep learning. *Annu Int Conf IEEE Eng Med Biol Soc* 2019;2019:3666-72.
- Lahoud P, Diels S, Nicolaes L et al. Development and validation of a novel artificial intelligence driven tool for accurate mandibular



- canal segmentation on CBCT. *J Dent* 2022;116:103891.
29. Mangano FG, Admakin O, Lerner H et al. Artificial intelligence and augmented reality for guided implant surgery planning: A proof of concept. *J Dent* 2023;133:104485.
30. Mamo HB, Adamiak M, Kunwar A. 3D printed biomedical devices and their applications: A review on state-of-the-art technologies, existing challenges, and future perspectives. *J Mech Behav Biomed Mater* 2023;143:105930.
31. Oh S, Kim YJ, Kim J et al. Deep learning-based prediction of osseointegration for dental implant using plain radiography. *BMC Oral Health* 2023;23:208.
32. Revilla-León M, Gómez-Polo M, Vyas S et al. Artificial intelligence applications in implant dentistry: A systematic review. *J Prosthet Dent* 2023;129:293-300.
33. Mohammad-Rahimi H, Motamedian SR, Pirayesh Z et al. Deep learning in periodontology and oral implantology: A scoping review. *J Periodontal Res* 2022;57:942-51.
34. Jha N, Lee KS, Kim YJ. Diagnosis of temporomandibular disorders using artificial intelligence technologies: A systematic review and meta-analysis. *PLoS One* 2022;18:e0272715.
35. Reneker J, Paz J, Petrosino C et al. Diagnostic accuracy of clinical tests and signs of temporomandibular joint disorders: a systematic review of the literature. *J Orthop Sports Phys Ther* 2011;41:408-16.
36. Choi E, Kim D, Lee JY et al. Artificial intelligence in detecting temporomandibular joint osteoarthritis on orthopantomogram. *Sci Rep* 2021;11:10246.
37. Larheim TA, Abrahamsson AK, Kristensen M et al. Temporomandibular joint diagnostics using CBCT. *Dentomaxillofac Radiol*. 2015;44:20140235.
38. GBD 2017 DISEASE AND INJURY INCIDENCE AND PREVALENCE COLLABORATORS. Global, regional, and national incidence, prevalence, and years lived with disability for 354 diseases and injuries for 195 countries and territories, 1990-2017: A systematic analysis for the Global Burden of Disease Study 2017. *Lancet* 2018;392:1789-1858.
39. Wen PYF, Chen MX, Zhong YJ et al. Global burden and inequality of dental caries, 1990 to 2019. *J Dent Res* 2022;101:392-9.
40. Bader JD, Shugars DA, Bonito AJ. A systematic review of the performance of methods for identifying carious lesions. *J Public Health Dent* 2002;62:201-13.
41. Schwendicke F, Tzschoppe M, Paris S. Radiographic caries detection: A systematic review and meta-analysis. *J Dent* 2015;43:924-33.
42. Wenzel A. Computer-automated caries detection by Logicon Caries Detector: does it work? *Eur J Oral Sci* 2003;111:180-1.
43. Khanagar SB, Alfouzan K, Awawdeh M et al. Application and performance of artificial intelligence technology in detection, diagnosis and prediction of dental caries (DC) – A systematic review. *Diagnostics (Basel)* 2022;12:1083.
44. Mohammad-Rahimi H, Motamedian SR, Rohban MH et al. Deep learning for caries detection: A systematic review. *J Dent* 2022;122:104115.
45. Revilla-León M, Gómez-Polo M, Barmark AB et al. Artificial intelligence models for diagnosing gingivitis and periodontal disease: A systematic review. *J Prosthet Dent* 2022. DOI: doi.org/10.1016/j.prosdent.2022.01.026.
46. Lee JH, Kim DH, Jeong SN et al. Diagnosis and prediction of periodontally compromised teeth using a deep learning-based convolutional neural network algorithm. *J Periodontal Implant Sci* 2018;48:114-23.
47. Thurzo A, Urbanová W, Novák B et al. Where is the artificial intelligence applied in dentistry? Systematic review and literature analysis. *Healthcare (Basel)* 2022;10:1269.