

## ABSTRACT

Kirurgisk fjernelse af mandiblens tredjemolar (M3) er almindeligvis forbundet med postoperative gener af ca. en uges varighed. Imidlertid kan patientrelaterede, anatomiske, patologiske og kirurgiske risikofaktorer indvirke på varigheden og graden af de postoperative gener. Patientens oplevelse af behandlingen og livskvaliteten umiddelbart efter operationen påvirkes ved svære postoperative gener. Stigende alder, rygning, overvægt, kompromitteret immunrespons, præoperativ dårlig mundhygiejne, smerter og infektion omkring M3, pericoronitis, menstruationscyklus, tandens impaktering og vinkling i mandiblen, operationsvarigheden og mindre kirurgisk erfaring er kendte risikofaktorer, som kan forværre varigheden og graden af generne efter kirurgisk fjernelse af M3. Kendskab til de forskellige risikofaktorer og deres indflydelse på de postoperative gener er derfor vigtigt for at bedre patienttilfredsheden. Forskellige informative, profylaktiske og farmakologiske foranstaltninger kan derfor anvendes med det formål at reducere varigheden og graden af de postoperative gener. Nærværende artikel har til formål at beskrive den nuværende viden om de forskellige patientrelaterede, anatomiske, patologiske og kirurgiske risikofaktorer indvirkning på varigheden og graden af de postoperative gener efter kirurgisk fjernelse af M3 inklusive anbefalinger til bedring af patienttilfredsheden og livskvaliteten efter behandlingen.

EMNEORD

Dentistry | pain | surgery | third molar | quality of life



Korrespondanceansvarlig førsteforfatter:  
**THOMAS STARCH-JENSEN**  
 thomas.jensen@rn.dk

## Risikofaktorer, som kan indvirke på gener og patienttilfredshed efter kirurgisk fjernelse af mandiblens tredjemolar

**THOMAS STARCH-JENSEN**, klinisk professor, overtandlæge, specialtandlæge i tand-, mund- og kæbekirurgi, postgraduat klinisk lektor, ph.d., Kæbekirurgisk Afdeling, Aalborg Universitetshospital, og Klinisk Institut, Det Sundhedsvidenskabelige Fakultet, Aalborg Universitet

**MARIE KJÆRGAARD LARSEN**, adjunkt, specialtandlæge i tand-, mund- og kæbekirurgi, ph.d., Afdeling for Kæbekirurgi, HovedOrtoCentret, Rigshospitalet, og Fagområde Oral Kirurgi, Sektion for Oral Biologi og Immunpatologi, Odontologisk Institut, Det Sundhedsvidenskabelige Fakultet, Københavns Universitet

**SVEN ERIK NØRHOLT**, klinisk professor, overtandlæge, ph.d., specialtandlæge i tand-, mund- og kæbekirurgi, Tand-, Mund- og Kæbekirurgisk Klinik, Aarhus Universitetshospital, og Sektion for Kæbekirurgi og Oral Medicin, Institut for Odontologi og Oral Sundhed, Aarhus Universitet

**JAN WOLFF**, professor, ph.d., specialtandlæge i tand-, mund- og kæbekirurgi, Sektion for Kæbekirurgi og Oral Medicin, Institut for Odontologi og Oral Sundhed, Aarhus Universitet

**KASPER STOKBRO**, overtandlæge, lektor, ph.d., specialtandlæge i tand-, mund- og kæbekirurgi, Kæbekirurgisk Afdeling, Odense Universitetshospital, og Klinisk Institut, Det Sundhedsvidenskabelige Fakultet, Syddansk Universitet

**JENS JØRGEN THORN**, cheftandlæge, ph.d., specialtandlæge i tand-, mund- og kæbekirurgi, Kæbekirurgisk Afdeling, Sydvestjysk Sygehus Esbjerg, Syddansk Universitetshospital

**SIMON STORGÅRD JENSEN**, professor, overtandlæge, specialtandlæge i tand-, mund- og kæbekirurgi, dr.odont., Afdeling for Kæbekirurgi, HovedOrtoCentret, Rigshospitalet, og Fagområde Oral Kirurgi, Sektion for Oral Biologi og Immunpatologi, Odontologisk Institut, Det Sundhedsvidenskabelige Fakultet, Københavns Universitet

► Accepteret til publikation den 8. april 2024

[Online før print]

**P**OSTOPERATIVE GENER efter en operation er forventelige, mens intra- og postoperative komplikationer er utilsigtede hændelser, som kan komplicere behandlingen og forlænge varigheden af de postoperative gener. Intra- og postoperative komplikationer må derfor i videst muligt omfang undgås, mens postoperative gener må mindskes og i en vis udstrækning accepteres af patienten.

Kirurgisk fjernelse af mandibulens tredjemolar (M3) medfører almindeligvis postoperative gener såsom smerte, hævelse og nedsat gabebevne, som er naturlige fysiologiske reaktioner på et kirurgisk traume (1,2). Imidlertid kan varigheden og omfanget af disse postoperative gener have væsentlig indflydelse på patientens aktuelle livskvalitet og dagligdags aktiviteter (3-7). Smerter angives oftest som den væsentligste negative faktor for patientens oplevelse af behandlingen og aktuelle livskvalitet efter kirurgisk fjernelse af M3 (3,6,7). De kraftigste smerter optræder sædvanligvis inden for de første dage efter kirurgisk fjernelse af M3, og efter 7-10 dage vil patienterne oftest være smertefrie (8). Tilsvarende påvirkes livskvaliteten og dagligdags aktiviteter mest de første dage efter operationen, hvilket er beskrevet i systematiske oversigtsartikler (6,7). En nyligt publiceret europæisk multicenterundersøgelse involverende 412 patienter viste, at kirurgisk fjernelse af M3 gennemsnitligt medførte smerte og hævelse i fire dage og sygemelding i to dage (2). Undersøgelse af patienttilfredsheden viste, at 97 % af patienterne tilkendegav, at den symptomgivende årsag var behandlet ved kirurgisk fjernelse af M3. Desuden rapporterede 92 % af patienterne tilfredshed med behandlingen, og 95 % ville gentage behandlingen om nødvendigt (2). Tilsvarende har en systematisk oversigtsartikel vist, at kirurgisk fjernelse af M3 medførte en markant bedring af livskvaliteten ved fjernelse af symptomgivende M3 (9). Kirurgisk fjernelse af M3 karakteriseres derfor ved at være en behandling med generel høj patienttilfredshed og begrænset postoperativt ubehag.

Patientens opfattelse af behandlingen og livskvalitet kan imidlertid påvirkes af andre faktorer end postoperative smerter, heriblandt køn, alder, uddannelsesniveaue, præ- og postoperativ information, patientinddragelse, personalets kompetenceniveau samt fremtoning, tandlægeskræk, behandlingshistorik, M3's impaktering og vinkling samt kompleksiteten af den kirurgiske procedure (2,10-12). Ligeledes vil intra- og postoperative komplikationer ofte medføre en risiko for kraftigere smerter og længere helingsperiode, som kan influere på patientens opfattelse af behandlingen.

Kirurgisk fjernelse af M3 medfører som al anden kirurgi en risiko for alvorlige og mindre alvorlige komplikationer, som kan forværre de postoperative gener og forlænge helingsperioden. Infektion, dehiscens, blødning, hæmatom, beskadigelse af nabotænderne, placering af M3 eller rodkomplekset, alveolitis sicca dolorosa, kæbefraktur samt neurosensoriske forstyrrelser svarende til tungen, kindslimhinden, hagens hud og underlæben er de hyppigst forekommende komplikationer til kirurgisk fjernelse af M3 (13-15). Risikoen for alvorlige komplikationer efter kirurgisk fjernelse af M3 er imidlertid lille,

men patientrelaterede, anatomiske, patologiske og kirurgiske faktorer kan have væsentlig indflydelse på varigheden og graden af de postoperative gener og komplikationer efter kirurgisk fjernelse af M3 (Tabel 1).

Nærværende artikel har til formål at beskrive den nuværende viden om patient-relaterede, anatomiske, patologiske og kirurgiske risikofaktorer indflydelse på postoperative gener og komplikationer inklusive generelle anbefalinger til bedring af patienttilfredsheden og livskvaliteten efter kirurgisk fjernelse af M3.

## PATIENTRELATEREDE FAKTORER

### Alder

Flere undersøgelser har vist en signifikant sammenhæng mellem stigende alder og kraftigere smerter, længere helingsperiode og en øget hyppighed af alveolitis sicca dolorosa efter kirurgisk fjernelse af M3 (3,16-19), mens lignende undersøgelser ikke kunne vise en aldersrelateret årsagssammenhæng (2,8,15,20-22). Imidlertid er stigende alder oftest forbundet med en øget kirurgisk kompleksitet og længere operationsvarighed, som kan medføre kraftigere smerter, hævelse og nedsat gabebevne (23-25). ▶

## Risikofaktorer

<b>Patientrelaterede</b>	<ul style="list-style-type: none"> <li>• Alder</li> <li>• Køn</li> <li>• Rygning</li> <li>• Body mass index</li> <li>• Kompromitteret immunrespons</li> <li>• Præoperativ behandlingsangst/tandlægeskræk</li> <li>• Mundhygiejne</li> </ul>
<b>Anatomiske</b>	<ul style="list-style-type: none"> <li>• Tredjemolars impaktering i mandiblen</li> <li>• Tredjemolars vinkling i mandiblen</li> <li>• Tredjemolars rod morfologi</li> </ul>
<b>Tilstedeværende patologiske tilstande</b>	<ul style="list-style-type: none"> <li>• Smerte</li> <li>• Infektion</li> </ul>
<b>Kirurgiske</b>	<ul style="list-style-type: none"> <li>• Kompleksiteten af den kirurgiske procedure</li> <li>• Incisionsteknik</li> <li>• Piezokirurgi</li> <li>• Operationsvarighed</li> <li>• Intraoperativ visualisering af n. alveolaris inferior</li> <li>• Kirurgisk erfaring</li> </ul>

**Tabel 1.** Patientrelaterede, anatomiske, patologiske og kirurgiske risikofaktorer i forbindelse med kirurgisk fjernelse af mandibulens tredjemolar.

**Table 1.** Patient-related, anatomical, pathological, and surgical risk factors in conjunction with surgical removal of the mandibular third molar.

**Køn**

Flere undersøgelser har vist en signifikant sammenhæng mellem kraftigere smerter, længere helingsperiode, påvirket livskvalitet og en øget hyppighed af alveolitis sicca dolorosa hos kvinder sammenlignet med mænd efter kirurgisk fjernelse af M3 (16,20,23,26,27), mens systematiske oversigtsartikler har vist ingen kønsrelateret årsagssammenhæng (15,22,28).

En systematisk oversigtsartikel har vist, at orale præventionsmidler medførte en signifikant øget hyppighed af alveolitis sicca dolorosa (29). Imidlertid er der vist en signifikant mindsket hyppighed af alveolitis sicca dolorosa under menstruationsperioden sammenlignet med midt i menstruationscyklus, både med og uden brug af orale præventionsmidler (30).

**Rygning**

Flere undersøgelser har vist en signifikant sammenhæng mellem rygning og kraftigere smerter og en øget hyppighed af alveolitis sicca dolorosa (26,31,32), mens lignende undersøgelser ikke kunne vise en årsagssammenhæng (33,34). Imidlertid har systematiske oversigtsartikler vist, at rygning ikke medfører en øget hyppighed af alveolitis sicca dolorosa (22,28).

**Body mass index (BMI)**

Flere undersøgelser har vist en signifikant sammenhæng mellem forhøjet BMI og øget risiko for postoperative gener og komplikationer samt længere operationsvarighed (21,35-37), mens lignende undersøgelser ikke kunne vise en årsagssammenhæng (38,39).

**Kompromitteret immunrespons**

En systematisk oversigtsartikel har vist en signifikant sammenhæng mellem kompromitteret immunrespons (hepatitis, bihulebetændelse, sygdomme i mundslimhinden) og en øget hyppighed af alveolitis sicca dolorosa (22).

**Præoperativ behandlingsangst/tandlægeskræk**

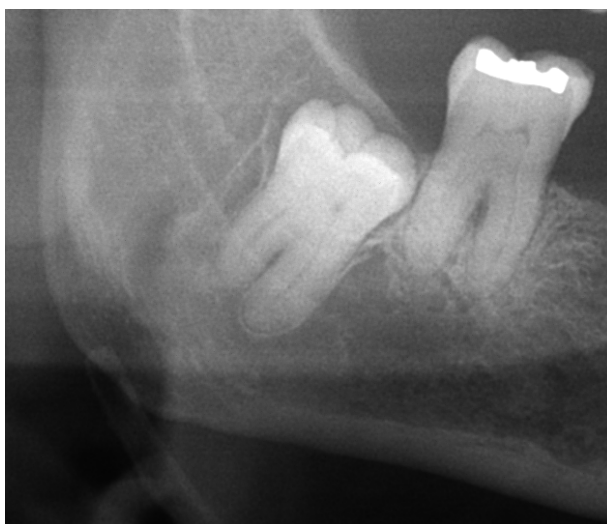
Flere undersøgelser har vist en signifikant sammenhæng mellem præoperativ behandlingsangst/tandlægeskræk og kraftigere postoperative smerter, hævelse og længere operationsvarighed (2,40-43), mens lignende undersøgelser ikke kunne vise en årsagssammenhæng (21,44). Tidligere undersøgelser har vist signifikant reduceret behandlingsangst hos patienter med tandlægeskræk ved anvendelse af beroligende musik før og under behandling, hypnose, anxiolytika samt grundig patientinformation ved en forudgående konsultation (41,45-47).

**Mundhygiejne**

Flere undersøgelser har vist en signifikant sammenhæng mellem præoperativ insuffICIENT mundhygiejne og kraftigere postoperative smerter samt øget brug af analgetika (32,48).

**Sammenfatning og anbefalinger**

Forskellige patientrelaterede faktorer kan have indflydelse på varigheden og graden af postoperative gener efter kirurgisk fjernelse af M3. Alder, rygning, forhøjet BMI, kompromitteret immunrespons og præoperativ insuffICIENT mundhygiejne er

**Dybt lejret tredjemolar**

**Fig. 1.** Panoramaoptagelse viser en dybt lejret tredjemolar i mandiblen.

**Fig. 1.** Panoramic image showing a deeply impacted mandibular third molar.

kendte risikofaktorer, som kan forværre generne og mindske livskvaliteten efter operationen. Stillingtagen til behandlingsindikation i ungdomsårene, grundig patientinformation, præoperativ optimering af mundhygiejnen, anxiolytika, rygestop, brug af musik før og under behandling samt kirurgisk fjernelse af M3 hos kvinder i menstruationsperioden kan således være relevante behandlingsmæssige overvejelser.

**ANATOMISKE FAKTORER****Tredjemolars impaktering i mandiblen**

Flere undersøgelser har vist en signifikant sammenhæng mellem kirurgisk fjernelse af dybt lejret M3 og kraftigere smerter, hævelse, nedsat gabebevne, længere operationsvarighed og kompromitteret postoperativ livskvalitet (4,18,19,26,49,50), mens en lignende undersøgelse ikke kunne vise en årsagssammenhæng (5) (Fig. 1).

**Tredjemolars vinkling i mandiblen**

Systematiske oversigtsartikler har vist en signifikant sammenhæng mellem M3's vinkling i mandiblen (horisontalt og distoverteret) og øget kirurgisk kompleksitet (50,51) (Fig. 2).

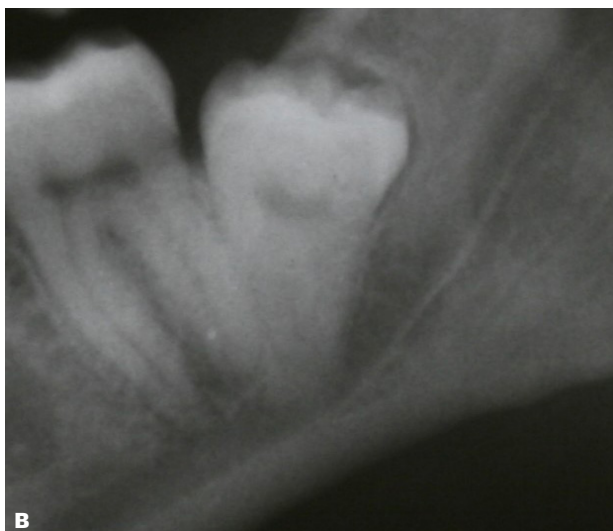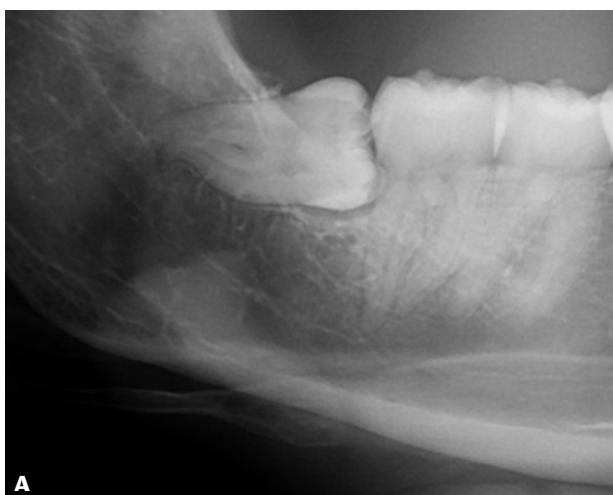**Tredjemolars rod morfologi**

Systematiske oversigtsartikler har vist en signifikant sammenhæng mellem M3's rod morfologi ( $\geq 2$  rødder, divergerende rødder, løgformet rodkompleks) og øget kirurgisk kompleksitet (50,51) (Fig. 3).

**Sammenfatning og anbefalinger**

Forskellige anatomiske faktorer kan have indflydelse på den kirurgiske kompleksitet og dermed på varigheden og graden af

## Horisontalt lejret tredjemolar



**Fig. 2.** Panoramaoptagelse. **A.** Horisontalt lejret tredjemolar i mandiblen.

**B.** Distoverteret vinkling af tredjemolar i mandiblen.

**Fig. 2.** Panoramic image. **A.** horizontal impacted mandibular third molar.

**B.** Distoangular angulation of the mandibular third molar.

postoperative gener efter kirurgisk fjernelse af M3. En præoperativ vurdering af relevante anatomiske risikofaktorer er således vigtig med hensyn til, om M3 bør fjernes ved en tandlæge med kirurgisk erfaring eller ved en specialtandlæge i tand-, mund- og kæbekirurgi.

### RISIKOFAKTORER RELATERET TIL TILSTEDEVÆRENDE PATOLOGISKE TILSTANDE

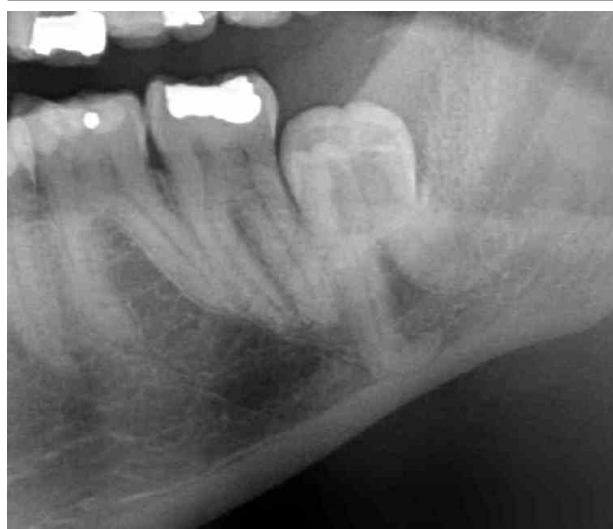#### Smerte

Undersøgelser har vist en signifikant sammenhæng mellem præoperative smerter i relation til M3 og kraftigere postoperative smerter og hævelse (2,21).

## klinisk relevans

Kirurgisk fjernelse af mandiblens tredjemolar er forbundet med postoperative gener, såsom smerte, hævelse og nedsat gabebevne. Patientrelaterede, anatomiske, patologiske og kirurgiske faktorer kan have væsentlig indflydelse på varigheden og graden af disse postoperative gener, som kan være medvirkende til at mindske patientens tilfredshed med behandlingen og aktuelle livskvalitet efter operationen. Kendskab til disse risikofaktorer er derfor vigtigt, så relevante forebyggende foranstaltninger kan iværksættes for at mindske graden af postoperative gener efter operationen og derved bedre patienttilfredsheden.

## Tredjemolar med spredte rødder



**Fig. 3.** Panoramaoptagelse viser en dybt lejret tredjemolar i mandiblen med spredte rødder.

**Fig. 3.** Panoramic image showing a deeply impacted mandibular third molar with divergent roots.

#### Infektion

Undersøgelser har vist en signifikant sammenhæng med præoperativ infektion i vævet omkring M3 og kraftigere postoperative smerter, infektion og en øget hyppighed af alveolitis sicca dolorosa (28,52).

#### Sammenfatning og anbefalinger

Præoperativ smerte og infektion i vævet omkring en retineret M3 kan således have indflydelse på varigheden og graden af postoperative gener efter kirurgisk fjernelse af M3. Forudgående behandling af den smertevoldende tilstand eller infektion kan således overvejes for at mindske de postoperative gener ▶

og bedre patienttilfredsheden. Ligeledes bør det undersøges, om en frembrudt tredjemolar i overkæben opretholder en infektion omkring M3 ved at tygge på slimhinden. Forudgående fjernelse af tredjemolaren i overkæben kan således være relevant før kirurgisk fjernelse af den antagenerende M3.

## KIRURGISKE FAKTORER

### Kompleksiteten af den kirurgiske procedure

Flere undersøgelser har vist en signifikant sammenhæng mellem kompleksiteten af den kirurgiske procedure og kraftigere smerter, længere helingsperiode, øget hyppighed af alveolitis sicca dolorosa og nedsat livskvalitet efter kirurgisk fjernelse af M3 (4,18,20,28).

### Incisionsteknik

Kirurgisk fjernelse af M3 kan foretages ved anvendelse af forskellige incisionsteknikker involverende ”envelope flap”, ”triangular flap”, og ”modified triangular flap” (Fig. 4). Systematiske oversigtsartikler har vist ingen signifikant forskel i varigheden og graden af de postoperative gener ved de forskellige incisionsteknikker (1,53,54). Imidlertid er ”envelope flap” associeret med kortere operationsvarighed, mens ”triangular flaps” er associeret med reduceret hyppighed af alveolitis dolorosa sicca (54).

### Piezokirurgi

Systematiske oversigtsartikler og metaanalyser har vist signifikant færre smerter, hævelse og nedsat gabeevne efter kirurgisk fjernelse af M3 ved anvendelse af piezokirurgi sammenlignet med bor (55-57). Imidlertid er operationsvarigheden signifikant længere ved piezokirurgi sammenlignet med bor (55,56).

### Operationsvarighed

Flere undersøgelser har vist en signifikant sammenhæng mellem længere operationsvarighed og kraftigere smerter, hævelse og nedsat gabeevne efter kirurgisk fjernelse af M3 (2,18-20,49), mens lignende undersøgelser ikke kunne vise en årsagssammenhæng (5,21).

### Intraoperativ visualisering af n. alveolaris inferior

Undersøgelser har vist en signifikant sammenhæng mellem intraoperativ visualisering af n. alveolaris inferior i ekstraktionsalveolen og kraftigere smerter efter kirurgisk fjernelse af M3 (24,58).

### Kirurgisk erfaring

Flere undersøgelser har vist en signifikant sammenhæng mellem mindre kirurgisk erfaring og kraftigere smerter, øget brug af analgetika, længere operationsvarighed, øget hyppighed af alveolitis sicca dolorosa samt flere sygedage efter kirurgisk fjernelse af M3 (16,59,60).

### Sammenfatning og anbefalinger

Forskellige kirurgiske faktorer kan således have indflydelse på varigheden og graden af postoperative gener efter kirurgisk fjernelse af M3. Kompleksiteten af den kirurgiske procedure, operationsvarigheden og mindre kirurgisk erfaring er risikofak-

torer, som kan forværre de postoperative gener, mens anvendelse af piezokirurgi synes at mindske de postoperative gener. Præoperativ klinisk og radiologisk vurdering af kompleksiteten og operationsvarigheden er således vigtigt med hensyn til, om M3 bør fjernes ved en tandlæge med kirurgisk erfaring eller ved en specialtandlæge i tand-, mund- og kæbekirurgi.

## KONKLUSION

Den tilgængelige videnskabelige litteratur om kirurgisk fjernelse af M3 og potentielle risikofaktors indflydelse på postoperative gener og patienttilfredsheden er omfangsrig og inhomogen. Konklusionerne i artiklerne er ofte modsatrettede, og i systematiske oversigtsartikler konkluderes det ofte, at der er behov for supplerende undersøgelser, før evidensbaserede behandlingsretningslinjer kan formuleres. Nærværende anbefa-

## Incisionsteknikker

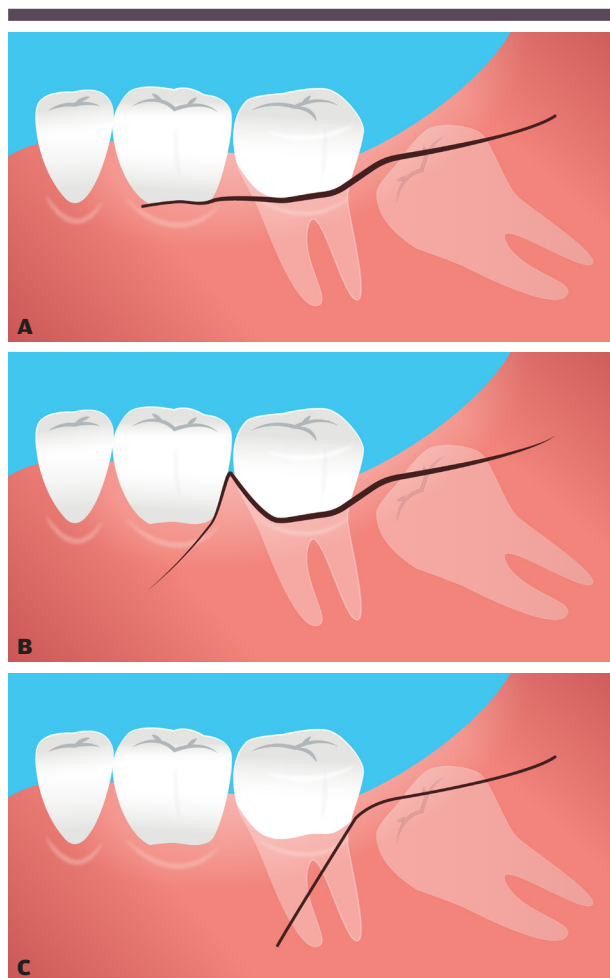


Fig. 4. Kirurgiske adgange til fjernelse af mandibulens tredjemolar. A. Randsnit. B. Vinklet incision. C. Modifieret vinklet incision.

Fig. 4. Surgical approaches for removal of mandibular third molars. A. Envelop flap. B. Triangular flap. C. Modified triangular flap.

linger til bedring af patienttilfredsheden og livskvaliteten efter kirurgisk fjernelse af M3 er således baseret på en narrativ litteraturgennemgang kombineret med personlige erfaringer. Konklusionerne i nærværende artikel skal derfor tages med for-

behold. Imidlertid anbefales det, at de beskrevne informative, profylaktiske og farmakologiske foranstaltninger overvejes før kirurgisk fjernelse af M3 med henblik på at bedre patienttilfredsheden og mindske de postoperative gener. ♦

## ABSTRACT (ENGLISH)

### RISK FACTORS THAT MAY INFLUENCE DISCOMFORT AND PATIENT SATISFACTION FOLLOWING SURGICAL REMOVAL OF THE MANDIBULAR THIRD MOLAR

Surgical removal of the mandibular third molar (M3) is commonly associated with postoperative discomfort for approximately one week. However, patient-related, anatomical, pathological, and surgical factors may affect the duration and degree of postoperative discomfort. Patients perception of the treatment and the quality of life immediately after surgery is influenced by severe postoperative discomfort. Increasing age, smoking, obesity, compromised immune response, preoperative poor oral hygiene, pain and infection around the third molar, pericoronitis, menstrual cycle, impaction and angulation of the third molar, duration of surgery,

and less surgical experience are recognized risk factors that can exacerbate the duration and intensity of discomfort following surgical removal of M3. Understanding the various risk factors and their impact on the postoperative discomfort is essential to improve patient satisfaction. Utilizing various informative measures as well as prophylactic- and pharmacological tools can therefore be used to reduce the duration and intensity of postoperative discomfort.

The objective of this article is to delineate the current understanding of patient-related, anatomical, pathological, and surgical risk factors. It also describes their influences on the duration and intensity of postoperative discomfort following surgical removal of M3, and includes recommendations for enhancing patient satisfaction and the overall quality of life.

## LITTERATUR

1. Glera-Suárez P, Soto-Peñaloza D, Peñarocha-Oltra D et al. Patient morbidity after impacted third molar extraction with different flap designs. A systematic review and meta-analysis. *Med Oral Patol Oral Cir Bucal* 2020;25:e233-9.
2. Starch-Jensen T, Gacic B, Konstantinovic VS et al. Patient's perception of recovery following surgical removal of mandibular third molars. A prospective european multi-center study. *J Craniomaxillofac Surg* 2023;51:635-43.
3. Slade GD, Foy SP, Shugars DA et al. The impact of third molar symptoms, pain, and swelling on oral health-related quality of life. *J Oral Maxillofac Surg* 2004;62:1118-24.
4. Negreiros RM, Biazevic MG, Jorge WA et al. Relationship between oral health-related quality of life and the position of the lower third molar: postoperative follow-up. *J Oral Maxillofac Surg* 2012;70:779-86.
5. Sato FR, Asprino L, de Araújo DE et al. Short-term outcome of postoperative patient recovery perception after surgical removal of third molars. *J Oral Maxillofac Surg* 2009;67:1083-91.
6. Hallab L, Azzouzi A, Chami B. Quality of life after extraction of mandibular wisdom teeth: a systematic review. *Ann Med Surg (Lond)* 2022;81:104387.
7. Duarte-Rodrigues L, Miranda EFP, Souza TO et al. Third molar removal and its impact on quality of life: systematic review and meta-analysis. *Qual Life Res* 2018;27:2477-89.
8. Bortoluzzi MC, Guollo A, Capella DL. Pain levels after third molar surgical removal: an evaluation of predictive variables. *J Contemp Dent Pract* 2011;12:239-44.
9. Bradshaw S, Faulk J, Blakey GH et al. Quality of life outcomes after third molar removal in subjects with minor symptoms of pericoronitis. *J Oral Maxillofac Surg* 2012;70:2494-500.
10. Mira JJ, Tomás O, Virtudes-Pérez M et al. Predictors of patient satisfaction in surgery. *Surgery* 2009;145:536-41.
11. Lemos P, Pinto A, Morais G et al. Patient satisfaction following day surgery. *J Clin Anesth* 2009;21:200-5.
12. Danforth RM, Pitt HA, Flanagan ME et al. Surgical inpatient satisfaction: what are the real drivers? *Surgery* 2014;156:328-35.
13. Sigron GR, Pourmand PP, Mache B et al. The most common complications after wisdom-tooth removal: part 1: a retrospective study of 1,199 cases in the mandible. *Swiss Dent J* 2014;124:1042-6.
14. Brauer HU. Unusual complications associated with third molar surgery: a systematic review. *Quintessence Int* 2009;40:565-72.
15. Coulthard P, Bailey E, Esposito M et al. Surgical techniques for the removal of mandibular wisdom teeth. *Cochrane Database Syst Rev* 2014;(7):CD004345.
16. Vranckx M, Fieuw S, Jacobs R et al. Surgical experience and patient morbidity after third molar removal. *J Stomatol Oral Maxillofac Surg* 2022;123:297-302.
17. Ali HT, Mosleh MI, Shawky M. Variables predictive of the intensity of postoperative pain following mandibular third molar surgery: a prospective study. *Minerva Stomatol* 2018;67:111-6.
18. Bello SA, Adeyemo WL, Bamgbose BO et al. Effect of age, impaction types and operative time on inflammatory tissue reactions following lower third molar surgery. *Head Face Med* 2011;7:8.
19. Baqain ZH, Karaky AA, Sawair F et al. Frequency estimates and risk factors for postoperative morbidity after third molar removal: a prospective cohort study. *J Oral Maxillofac Surg* 2008;66:2276-83.
20. Conrad SM, Blakey GH, Shugars DA et al. Patients' perception of recovery after third molar surgery. *J Oral Maxillofac Surg* 1999;57:1288-94.
21. Mobilio N, Gremigni P, Pramstraller M et al. Explaining pain after lower third molar extraction by preoperative pain assessment. *J Oral Maxillofac Surg* 2011;69:2731-8.

22. Ghosh A, Aggarwal VR, Moore R. Aetiology, Prevention and management of alveolar osteitis-a scoping review. *J Oral Rehabil* 2022;49:103-13.
23. Renton T, Smeeton N, McGurk M. Factors predictive of difficulty of mandibular third molar surgery. *Br Dent J* 2001;190:607-10.
24. Benediktsdóttir IS, Wenzel A, Petersen JK et al. Mandibular third molar removal: risk indicators for extended operation time, postoperative pain, and complications. *Oral Surg Oral Med Oral Pathol Oral Radiol Endod* 2004;97:438-46.
25. Leung YY, Cheung LK. Risk factors of neurosensory deficits in lower third molar surgery: an literature review of prospective studies. *Int J Oral Maxillofac Surg* 2011;40:1-10.
26. Grossi GB, Maiorana C, Garramone RA et al. Assessing postoperative discomfort after third molar surgery: a prospective study. *J Oral Maxillofac Surg* 2007;65:901-17.
27. Malas V, Eliasson A. Planned and unplanned follow-up visits after mandibular third molar surgery in the Public Dental Service in Örebro. *Acta Odontol Scand* 2021;79:182-7.
28. Taberner-Vallverdú M, Sánchez-Garcés M-Á, Gay-Escoda C. Efficacy of different methods used for dry socket prevention and risk factor analysis: a systematic review. *Med Oral Patol Oral Cir Bucal* 2017;22:e750-8.
29. Tang M, Gurpegui Abud D, Shariff JA. Oral contraceptive use and alveolar osteitis following third molar extraction: a systematic review and meta-analysis. *Int J Dent* 2022;2022:7357845.
30. Eshghpour M, Rezaei NM, Nejat A. Effect of menstrual cycle on frequency of alveolar osteitis in women undergoing surgical removal of mandibular third molar: a single-blind randomized clinical trial. *J Oral Maxillofac Surg* 2013;71:1484-9.
31. Heng CK, Badner VM, Clemens DL et al. The relationship of cigarette smoking to postoperative complications from dental extractions among female inmates. *Oral Surg Oral Med Oral Pathol Oral Radiol Endod* 2007;104:757-62.
32. Larrazábal C, García B, Peñarrocha M et al. Influence of oral hygiene and smoking on pain and swelling after surgical extraction of impacted mandibular third molars. *J Oral Maxillofac Surg* 2010;68:43-6.
33. López-Carriches C, Gómez-Font R, Martínez-González JM et al. Influence of smoking upon the postoperative course of lower third molar surgery. *Med Oral Patol Oral Cir Bucal* 2006;11:E56-60.
34. Al-Delayme RM. The effect of cigarette smoking on the severity of pain, swelling and trismus after the surgical extraction of impacted mandibular third molar. *J Clin Exp Dent* 2013;5:e117-21.
35. Coga M, Jerkovic D, Gavic L et al. Correlation between body mass index and the occurrence of postoperative complications after surgical removal of the lower third molar. *Acta Stomatol Croat* 2022;56:12-21.
36. de Carvalho RW, do Egito Vasconcelos BC. Is overweight a risk factor for adverse events during removal of impacted lower third molars? *ScientificWorldJournal* 2014;2014:589856.
37. de Carvalho RW, do Egito Vasconcelos BC. High weight standard and removal of third molars: a prospective randomized study. *Oral Surg Oral Med Oral Pathol Oral Radiol* 2015;120:554-61.
38. Waisath TC, Marciani RD, Waisath FD et al. Body mass index and the risk of postoperative complications with dentoalveolar surgery: a prospective study. *Oral Surg Oral Med Oral Pathol Oral Radiol Endod* 2009;108:169-73.
39. Matijević M, Uzarević Z, Gvozdić V et al. Does body mass index and position of impacted lower third molar affect the postoperative pain intensity? *Coll Antropol* 2012;36:1279-85.
40. Lago-Méndez L, Diniz-Freitas M, Senra-Rivera C et al. Postoperative recovery after removal of a lower third molar: role of trait and dental anxiety. *Oral Surg Oral Med Oral Pathol Oral Radiol Endod* 2009;108:855-60.
41. van Wijk A, Lindeboom J. The effect of a separate consultation on anxiety levels before third molar surgery. *Oral Surg Oral Med Oral Pathol Oral Radiol Endod* 2008;105:303-7.
42. González-Martínez R, Jovani-Sancho MD, Cortell-Ballester I. Does psychological profile influence third molar extraction and postoperative pain? *J Oral Maxillofac Surg* 2017;75:484-90.
43. Qiao F, Zhang M, Zhang T et al. Dental anxiety is related to postoperative symptoms in third molar surgery. *Front Psychiatry* 2022;13:956566.
44. Onwuka CI, Udeabor SE, Al-Hunaif AM et al. Does preoperative dental anxiety play a role in postoperative pain perception after third molar surgery? *Ann Afr Med* 2020;19:269-73.
45. Abdeslahi SK, Hashemipour MA, Mesgarzadeh V et al. Effect of hypnosis on induction of local anaesthesia, pain perception, control of haemorrhage and anxiety during extraction of third molars: a case-control study. *J Craniomaxillofac Surg* 2013;41:310-5.
46. Toledano-Serrabona J, Sánchez-Torres A, Camps-Font O et al. Effect of an informative video on anxiety and hemodynamic parameters in patients requiring mandibular third molar extraction: a randomized clinical trial. *J Oral Maxillofac Surg* 2020;78:1933-41.
47. Monteiro JLGC, da Silva Barbirato D, Moraes SLD et al. Does listening to music reduce anxiety and pain in third molar surgery?-a systematic review. *Clin Oral Investig* 2022;26:6079-86.
48. Peñarrocha M, Sanchis JM, Sáez U et al. Oral hygiene and postoperative pain after mandibular third molar surgery. *Oral Surg Oral Med Oral Pathol Oral Radiol Endod* 2001;92:260-4.
49. Jain N, Thomas S, Prabhu S et al. Influence of tooth sectioning technique and various risk factors in reducing the IAN injury following surgical removal of an impacted mandibular third molar. *Oral Maxillofac Surg* 2016;20:149-56.
50. Sánchez-Torres A, Soler-Capdevila J, Ustrell-Barral M et al. Patient, radiological, and operative factors associated with surgical difficulty in the extraction of third molars: a systematic review. *Int J Oral Maxillofac Surg* 2020;49:655-65.
51. Gay-Escoda C, Sánchez-Torres A, Borrás-Ferreres J et al. Third molar surgical difficulty scales: systematic review and preoperative assessment form. *Med Oral Patol Oral Cir Bucal* 2022;27:e68-76.
52. Chuang SK, Perrott DH, Susarla SM et al. Risk factors for inflammatory complications following third molar surgery in adults. *J Oral Maxillofac Surg* 2008;66:2213-8.
53. Lopes da Silva BC, Machado GF, Primo Miranda EF et al. Envelope or triangular flap for surgical removal of third molars? a systematic review and meta-analysis. *Int J Oral Maxillofac Surg* 2020;49:1073-86.
54. Zhu J, Yuan X, Yan L et al. Comparison of postoperative outcomes between envelope and triangular flaps after mandibular third molar surgery: a systematic review and meta-analysis. *J Oral Maxillofac Surg* 2020;78:515-27.
55. Jiang Q, Qiu Y, Yang C et al. Piezoelectric versus conventional rotary techniques for impacted third molar extraction: a meta-analysis of randomized controlled trials. *Medicine (Baltimore)* 2015;94:e1685.
56. Al-Moraissi EA, Elmansi YA, Al-Sharaee YA et al. Does the piezoelectric surgical technique produce fewer postoperative sequelae after lower third molar surgery than conventional rotary instruments? a systematic review and meta analysis. *Int J Oral Maxillofac Surg* 2016;45:383-91.
57. Nogueira DGM, Leão JC, Sales PHDH et al. Piezoelectric surgery is effective in reducing pain, swelling, and trismus after removal of impacted lower third molars: a meta-analysis. *J Oral Maxillofac Surg* 2023;81:483-98.
58. Hasegawa T, Ri S, Umeda M et al. Multivariate relationships among risk factors and hypoesthesia of the lower lip after extraction of the mandibular third molar. *Oral Surg Oral Med Oral Pathol Oral Radiol Endod* 2011;111:e1-7.
59. Berge TI, Gilhuus-Moe OT. Per- and post-operative variables of mandibular third-molar surgery by four general practitioners and one oral surgeon. *Acta Odontol Scand* 1993;51:389-97.
60. Jerjes W, El-Maaytah M, Swinson B et al. Experience versus complication rate in third molar surgery. *Head Face Med* 2006;2:14.

