

ABSTRACT

Røntgenoptagelser er en væsentlig del af hverdagen i tandlægeklinikken. Det er derfor relevant at have forståelse for og kendskab til røntgenudstyret og anvendelse af dette. Desuden skal klinikpersonalet have fokus på, at patienterne udsættes for røntgenstråler ved røntgenundersøgelserne, og derfor altid nøje overveje, om undersøgelsen er berettiget. Nærværende artikel adresserer væsentlige forhold omkring eksponering og optagelsesteknik, diagnosticering, fejlkilder samt kvalitetssikring ved de intra- og ekstraorale røntgenoptagelser. Målet er at opnå et røntgenbillede eller scanning af høj kvalitet, som muliggør diagnostik, og samtidig minimere strålebelastningen. Udveksling af billedmateriale bliver ligeledes beskrevet i artiklen.

EMNEORD Exchange of medical imaging information | extraoral radiographs | intraoral radiographs | radiographic techniques | quality assurance



Korrespondanceansvarlig førsteforfatter:
LARS SCHROPP
schropp@dent.au.dk

Røntgenoptagelser i hverdagen

LARS SCHROPP, lektor, ph.d., tandlæge, Oral Radiologi, Institut for Odontologi og Oral Sundhed, Health, Aarhus Universitet

LOUISE HAUGE MATZEN, lektor, ph.d., tandlæge, Oral Radiologi, Institut for Odontologi og Oral Sundhed, Health, Aarhus Universitet

► Accepteret til publikation den 7. november 2023

[Online før print]

D E MEST ANVENDTE RØNTGENOPTAGELSER I DAGLIG PRAKSIS til undersøgelse af tænder og kæber er intraorale og panoramaoptagelser. De seneste par årtier har det desuden været muligt at foretage 3D-optagelser af tænder og kæber med Cone Beam CT (CBCT). Disse optagelser bliver ikke så hyppigt anvendt som intraorale og panoramaoptagelser. Hvor stort set alle nyere ekstraorale units er sensorbaserede, anvendes både fosforplader og sensorer som receptor til intraorale optagelser. Der findes ikke opgørelser vedrørende de to systemer, men et forsigtigt estimat baseret på en forespørgsel om salg hos udbydere i dentalbranchen vil være, at 60-65 % af danske tandklinikker anvender fosforplader til intraorale optagelser. Da man ved en røntgenundersøgelse udsætter patienten for røntgenstråling, skal man altid balancere stråledosis og den diagnostiske værdi ved valg af røntgenmetode. Der knytter sig en særlig lovgivning til anvendelse af røntgenstråling i odontologisk praksis (1), der er nærmere beskrevet i den indledende artikel i dette tema. I forbindelse med røntgenundersøgelse skal man desuden tage højde for eksponeringsparametre samt have optimale betingelser til vurdering af billederne og foretage diagnostik. Der er særlige forhold ved de forskellige typer røntgenoptagelser, der gør sig gældende for at opnå gode billeder med optimal diagnostisk kvalitet. Dette vil sammen med kvalitetssikring og udveksling af røntgenbilleder blive gennemgået i nærværende artikel.

EKSPONERING

Der er særlige krav til, hvor personen, som foretager optagelsen, opholder sig under eksponeringen. Desuden skal patienten observeres under optagelsen enten direkte eller via et kamera.

Det er ikke påkrævet, at patienten afdækkes med blyforklæde eller -krave (1). Dette gælder også for børn, selvom disse er

mere strålesensitive end voksne, samt for gravide, når undersøgelsen ikke indebærer, at den direkte stråling vil ramme fosteret. Operatøren kan overveje selv at anvende blyforklæde, hvis ophold tæt på patienten ofte er nødvendigt for at gennemføre undersøgelsen. Denne skal også så vidt muligt undgå at holde receptoren ved intraorale eksponeringer, og i tilfælde, hvor man skønner det nødvendigt, bør operatøren anvende en blyhandske.

Uanset hvilken røntgenoptagelse man foretager, skal man benytte individuelle eksponeringsparametre. Det betyder, at man skal tilpasse eksponeringstiden og eventuelt rørspænding og strømstyrke i forhold til patientens alder og størrelse samt den aktuelle diagnostiske opgave.

DIAGNOSTICERING

Helt overordnet er det et krav ifølge lovgivningen, at røntgenbilleder skal betragtes i rum med mulighed for lysdæmpning. Beskrivelse af billederne og diagnosticering bør derfor ikke foregå i rum med lysindfald fra vinduer eller en tændt operationslampe – særligt er dette vist at kunne påvirke diagnostikken af carieslæsioner. Nogle klinikker har rum indrettet decideret til at arbejde med røntgenbilleder, andre imødekommer kravet om mulighed for mørklægning ved helt lavpraktisk at slukke lyset på klinikken og undgå dagslys fra vinduerne eller ved at placere computerskærmen i en afskærmet ”kasse”.

Til gengæld er der ingen formelle krav til, hvilken type skærm/monitor man skal vælge til at vise billedet (2-4). Dog anbefales det, at skærmen er kalibreret med hensyn til lysstyrke og kontrast i forhold til lyset i det rum, hvor skærmen er placeret, samt at skærmen tjekkes jævnlige for fejl (fx ”døde” pixels). Visse skærme har indbygget mulighed for kalibrering, alternativt kan anvendes en ekstern sensor og kalibreringssoftware.

INTRAORALE RØNTGENOPTAGELSER

Til denne type optagelse anvendes det dentale røntgenapparat/dentalapparat. Ved eksponering gælder, at operatøren bør opholde sig foran patienten i en afstand på mindst 1 m fra patientens hoved, så ophold i det direkte strålefelt (bagved og siden for patienten svarende til et område på 210 grader) undgås (Fig. 1) (1). Operatøren må altså godt opholde sig i samme rum som patienten, alternativt bag en afskærmning. Strålefeltet på huden må ikke overstige et areal på 4 x 5 cm. Derfor er det nu et lovkrav at anvende en rektangulær tubus på dentalapparater, og dennes munding skal placeres med minimal afstand til huden for at overholde kravene i lovgivningen. Der er desuden krav om, at afstanden fra røntgenrørets fokus til enden af tubus skal være mindst 20 cm. Placeringen af fokus er typisk angivet på røntgenhuset med en prik. Det anbefales generelt at benytte en lang tubus (Fig. 2), da det dels er nemmere at placere tubus korrekt i forhold til holderens sigtepinde, og dels opnår man en større geometrisk skarphed i det endelige billede ved at øge fokus-objekt-afstanden. Herudover skal eksponeringstiden indstilles individuelt i forhold til tandregionen, da vævstykkelsen varierer i kæberne. Man skal være opmærksom på, at eksponeringstiderne generelt skal øges ved anvendelse af en lang tubus i forhold til en kort.

Ophold under eksponering

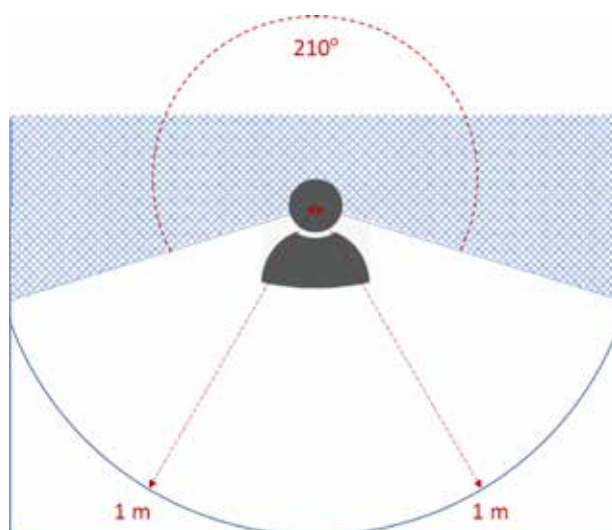


Fig. 1. Operatøren bør ved røntgenoptagelsen opholde sig foran patienten i en afstand på mindst 1 m fra patientens hoved og undgå ophold i det direkte strålefelt svarende til det skraverede område, alternativt stå bag en afskærmning.
Fig. 1. During radiographic imaging, the operator should stay at a distance of at least one meter from the patient's head and avoid staying in the direct radiation field corresponding to the shaded area, alternatively stand behind a barrier.

Brug af rektangulær tubus




Fig. 2. En lang tubus er nemmere at placere korrekt i forhold til holderens sigtepinde. Det er et lovkrav, at afstanden fra røntgenrørets fokus (markeret med en lille prik) til enden af tubus skal være mindst 20 cm (rød pil).
Fig. 2. A long aiming cylinder is easier to place correctly in relation to the holder's aiming guide. It is a legal requirement that the distance from the focal spot of the x-ray tube (marked with a small dot) to the end of the aiming cylinder must be at least 20 cm (red arrow).

Systemer

Overordnet er billedkvaliteten med fosforplader og sensorer sammenlignelig (5-7), så valget af system beror primært på den praktiske håndtering ved optagelse og ”fremkaldelse” af bil-

ledet. En umiddelbar fordel ved sensorteknikken er, at billedet viser sig på skærmen straks efter eksponeringen (direkte digital teknik), hvor man ved fosforpladeteknikken skal scanne receptoren for at vise billedet (indirekte digital teknik). Scanningstiden er typisk ca. 10 sekunder. Når man vælger at anvende et sensorsystem, skal man være opmærksom på to forhold, der kan have betydning: 1) en sensor har ikke det samme billeddannende areal som en fosforplade, og man kan derfor ikke få lige så meget væv afbildet (det strålefølsomme område på en 3 x 4 cm receptor er 2-3 mm mindre i både højden og bredden på en sensor sammenlignet med en fosforplade), 2) en sensor er forbundet med større ubehag for patienten, hvilket generelt resulterer i flere omtagninger (4,8-13).

Det gode røntgenbillede

For at opnå et godt intraoralt røntgenbillede anbefales det at benytte en receptorholder med sigtepinde og parallelteknik. En holder skal sikre, at receptoren sidder stabilt i munden og er tilnærmelsesvist parallel med tandens længdeakse, samt at man har noget at sigte efter. Grundlæggende benytter vi enten bite-wing (BW) eller periapikale røntgenoptagelser.

Et godt BW-billede afbilder tændernes kroner og en tydelig angivelse af det marginale knogleniveau. Derudover skal lige meget af over- og underkæbens tænder/knogle vises samtidig med, at overlap af approximalfladerne så vidt muligt undgås. Det er ikke ualmindeligt, at man grundet tandbuens og approximalrummenes morfologi kan være nødt til at foretage to BW-optagelser i samme side for at få alle approximalflader skudt fri. Oftest er det 1.- og 2.-molarerne i

overkæben, der overlapper, og man bør ved et større overlap og fx mistanke om caries supplere med en mesio-excentrisk optagelse. Til de fleste voksne patienter anbefales at benytte en størrelse 2-receptor indsat med den lange side horisontalt (Fig. 3).

Et sufficient periapikalt røntgenbillede afbilder den tand/region, der har interesse for den givne problemstilling. Tandent/tænderne skal være fuldt afbildet samt 2-3 mm periapikal knogle og eventuelle vigtige anatomiske strukturer. På den måde kan man diagnosticere sygdom i tandens hårde væv og omkringliggende knogle samt relation til tilstedeværende nabotænder. Til periapikale optagelser anbefales at anvende en størrelse 2-receptor på langs til molarer og præmolarer og en størrelse 0-fosforplade (Fig. 4) eller en størrelse 1-sensor indsat på højkant til for- og hjørnetænder. Ved lange hjørnetænder kan en størrelse 1-fosforplade være nødvendig. Når man anvender parallelteknik og en passende størrelse af receptor (dvs. ikke større end nødvendigt for at afbilde det ønskede) samt placerer receptoren så tæt på tandent/tænderne som muligt, sikrer man at kunne afbilde alle tænder i "naturtro" størrelse, og man minimerer risikoen for overlap mellem nabotænder, når man sigter vinkelret ind på den tand, der er i centrum (Fig. 4). Man skal dog forvente en forstørrelse af tænderne/strukturene på ca. 5 % ved parallelteknik, da receptoren naturligvis ikke kan stå helt tæt på tænderne i praksis (14). Dette er mest udtalt i overkæben på grund af ganen. Fordelen ved små receptorer er, at de nemmere kan placeres tæt på tænderne, og at bøjning af en fosforplade, fx hvis patienten har en smal gane, vil forekomme sjældnere.

Eksempel på et godt BW-røntgenbillede

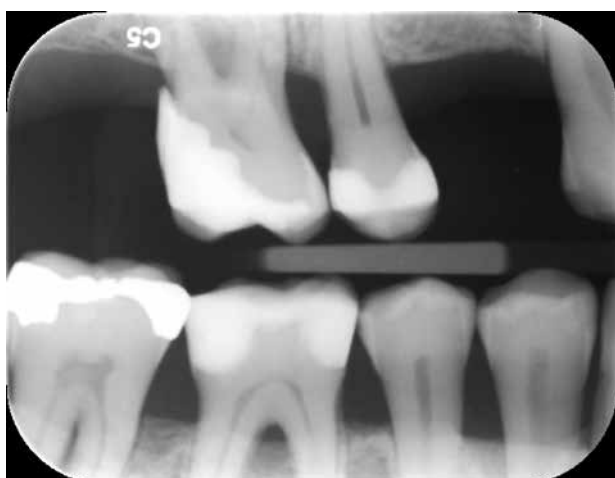

Fig. 3. BW-røntgenbillede taget med størrelse 2-fosforplade (VistaScan, Dürr Dental, Bietigheim-Bissingen, Tyskland), hvor okklusalfladen af bagerste frembrudte molar er afbildet. Ingen approximale overlap ses, og det marginale knogleniveau er gengivet sufficent i over- og underkæbe.

Fig. 3. Bitewing radiograph using a size 2 phosphor plate (VistaScan, Dürr Dental, Bietigheim-Bissingen, Tyskland), where the occlusal surface of the most posterior erupted molar is shown. There is no proximal overlap, and the marginal bone level is shown sufficiently in the upper and lower jaw.

Eksempler på et godt periapikalt røntgenbillede

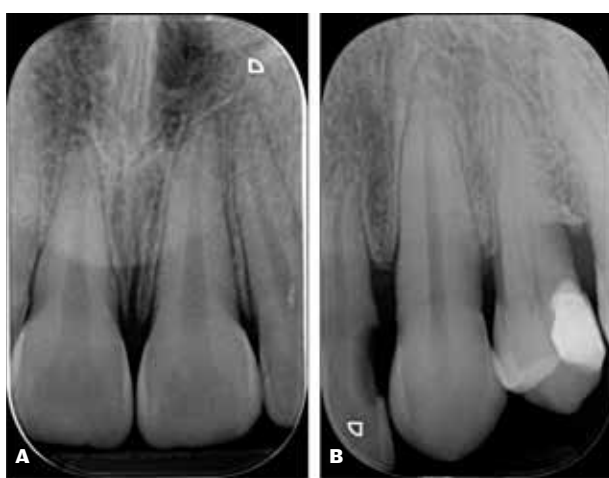


Fig. 4. To periapikale røntgenbilleder taget med parallelteknik. **A.** Periapikalt røntgenbillede af 1+1 taget med str. 0-fosforplade (VistaScan, Dürr Dental, Bietigheim-Bissingen, Tyskland). **B.** Periapikalt røntgenbillede af +3 taget med str. 0-fosforplade (VistaScan, Dürr Dental).

Fig. 4. Two periapical radiographs taken with parallel technique. **A.** Periapical radiograph of region 11 and 21 using a size 0 phosphor plate (VistaScan, Dürr Dental, Bietigheim-Bissingen, Tyskland). **B.** Periapical radiograph of region 23 using a size 0 phosphor plate (VistaScan, Dürr Dental).

Optagelses- og scanningsfejl

Som det fremgår af ovennævnte, kan en u hensigtsmæssig optagelsesteknik give fejl på billederne. Desuden vil forkert indstilling af eksponeringsparametrene kunne resultere i over- eller underbelyste billeder eller dårlige kontrastforhold. Chipskader i selve sensoren, fx efter at være tabt på gulvet eller patienten har bidt i den, kan endvidere give billedfejl. Nogle sensorsystemer er fremstillet således, at man kan adskille selve sensoren fra ledning og dermed skifte den del, der er beskadiget.

En fosforplade er forholdsvis sart, hvorfor man i nogle systemer benytter et papcover som beskyttelse. Ridser kan ses i større eller mindre grad på fosforplader som hvide pletter eller streger. Små ridser kan poleres væk med en fiberklud, hvorimod større og dybere ridser har den konsekvens, at pladen må kasseres. Man skal derudover være opmærksom på, at man får lukket pladens hygiejnepose tæt, så der ikke kommer spyt på pladen, da tørret spyt ofte kan ses på det færdige billede. Af hygiejnemæssige årsager anbefales det, at beskyttelsesposen afvaskes med en sæbeklud og efterfølgende desinficeres med spritserviet før udpakning og indscanning af pladen. Bliver selve pladen inficeret, kan den afsprittes, men gentagne afspritninger kan beskadige pladen, særligt kanterne (15). Det er vigtigt, at pladen er tør, inden den pakkes i en hygiejnepose for at undgå fugt.

Når man anvender fosforplader, er det også muligt at lave en dobbelteksponering, hvis pladen ved en fejl ikke bliver scannet mellem to optagelser og dermed ikke er blevet ”renset” for det første billede. Ligeledes kan man komme til at lave en optagelse på den forkerte side af pladen, hvorved billedet vil fremstå spejlvendt efter scanning. Det anbefales at placere en markør, fx metalplade, på bagsiden af pladen (der ikke vender mod tubus), og som vil vise sig på det færdige billede ved ”fejleksponering”. Sker det alligevel, at pladen er blevet vendt forkert under eksponering, skal der være en procedure på klinikken, som forhindrer fejlagnostik: Enten skal billedet slettes, eller operatøren kan vælge at spejlvende billedet og journalisere, at billedet nu vender korrekt. Endelig skal man være opmærksom på fejl i scanningsprocessen. En typisk fejl er, at en del af fosforpladen tages ud af hygiejneposen inden scanningen med henblik på bedre at kunne sætte den ind i scanneren. Det betyder, at en del af pladen udsættes for almindeligt lys, som får billedet til at ”falme”. Det kan man se på det færdige røntgenbillede ved, at den pågældende del fremstår lysere end den øvrige del af billedet (Fig. 5). Jo længere tid pladen har været udsat for rumbelysning, jo mere information er der forsvundet (16). For at forebygge denne fejl skal man undgå at placere scanneren under en lampe med kraftigt lys. I nogle scannere er det muligt at sætte fosforpladen skævt ind. Det færdige røntgenbillede fremstår her som et skævt billede med et hvidt omrids. Endelig kan selve scannermotoren være defekt, og det færdige røntgenbillede vil fremstå grumset med striber og skygger.

Fosforplader opbevares mellem eksponeringer i en tilhørende beholder væk fra røntgenapparatet for på den måde at undgå, at de bliver udsat for spredt stråling. Hvis alle plader bruges jævnlige, kan pladerne opbevares pakkede. Hvis man derimod har længere perioder, hvor pladerne ikke anvendes,

Klinisk relevans

Gode røntgenbilleder og scanninger er en forudsætning for at kunne foretage diagnostik af tænder og kæber. Det er derfor vigtigt at kunne anvende røntgenudstyret korrekt, kende til eventuelle fejlkilder samt kvalitetssikre røntgenoptagelserne. Samtidig skal der være fokus på, at patienten udsættes for en vis stråledosis under røntgenundersøgelsen.

bør de opbevares upakkede for at undgå, at de opsamler stråling fra naturlig baggrundsstråling.

EKSTRAORALE RØNTGENOPTAGELSER

Panoramaoptagelse

Den, der foretager optagelsen, skal stå uden for røntgenrummet og samtidig observere patienten. En panoramaoptagelse tager ca. 15 sekunder, hvor patienten skal være positioneret efter særlige retningslinjer og stå helt stille, mens der eksponeres. Inden patienten positioneres, indstilles eksponeringsparametre og program. Det er hensigtsmæssigt at vælge en segmenteret panoramaoptagelse, hvis indikationen for undersøgelsen ikke involverer alle tænder og øvrige strukturer, der afbildes i et fuldt panoramabillede. Det varierer mellem panoramaapparater, hvilke muligheder der er for segmentering.

Patienten skal instrueres i at fjerne alle smykker og hårpynt i hoved-hals-regionen samt eventuelle briller og høreapparater, da dette giver artefakter i billederne. Aftagelige proteser og aftageligt ortodontisk apparatur fjernes normalt også. Herefter ▶

Fosforplade udsat for lys

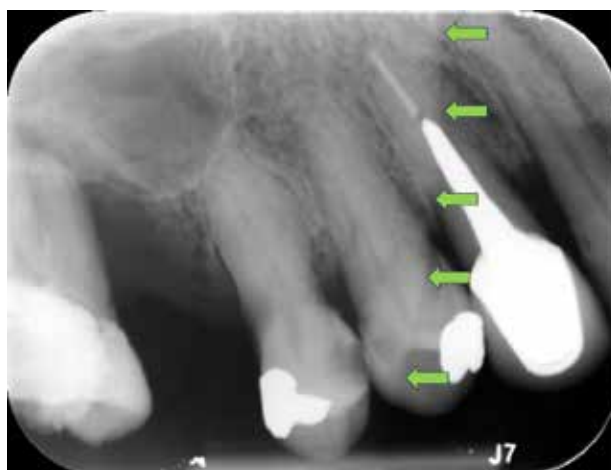

Fig. 5. Periapikalt røntgenbillede af præmolarer i højre side af overkæben. Den posteriore 2/3 af billedet fremstår lysere (pile indikerer grænsen), fordi fosforpladen har fået lys inden scanning.

Fig. 5. Periapical radiograph of premolars in the upper right jaw. The posterior two-thirds of the image is brighter (arrows indicate the border) because the phosphor plate has been exposed to light before scanning.

positioneres patienten med strakt nakke symmetrisk i apparatet i forhold til midtlinjen, frankfurter-horisontalplan samt skarphedsplanet. Bredden af skarphedsplanet er defineret i apparatet og har indflydelse på, hvor meget en eventuel fejl i patientpositionering kommer til udtryk i det færdige billede. En indstillingsmulighed for skarphedsplanet ved hjælp af en lyslinje/indikator findes dog ikke i alle apparater. Patienten instrueres endvidere i at lægge tungen tæt op mod ganen, så der ikke er luft mellem tungeryg og den hårde gane. Luft her vil netop resultere i en radiolucent bræmme i overkæben, specielt hen over rødderne, og forringe muligheden for diagnostik.

Cone Beam CT-optagelse

I modsætning til 2D-optagelser opnår man ved CBCT et billedvolumen i stedet for "flade" billeder. Dette billedvolumen kalder man også for scanningsfeltet eller field-of-view (FOV). Man kan foretage CBCT-optagelser med forskellig størrelse FOV, hvor diameter og højde varierer. Små FOV er typisk 4 x 4 til 6 x 6 cm, medium FOV 5 x 8 cm og store FOV kan være 16 x 18 cm. Til langt de fleste problemstillinger i det dentoalveolære område vil et lille FOV være dækkende. Nogle nyere apparater har et såkaldt dynamisk FOV, som betyder, at man her frit kan definere størrelsen. Alle relevante strukturer skal naturligvis være synlige i det valgte FOV i forhold til indikationen for optagelsen. Dog skal det af strålemæssige hensyn ikke være større end nødvendigt, og det skal her bemærkes, at billedkvaliteten også normalt vil forringes jo større FOV.

Ud over størrelsen på FOV skal man vælge en billedopløsning. Denne bør vælges ud fra den diagnostiske problemstilling, da en høj opløsning er krævet for at kunne se fine detaljer, som kan være nødvendige til vurdering af eksempelvis endodontiske forhold og resorption, modsat ved implantatplanlægning, hvor der primært skal foretages målinger af knogledimensioner og afstande til anatomiske strukturer.

Den gode CBCT-optagelse initieres af en scout-optagelse, hvis apparatet har den mulighed. En scout-optagelse har til hensigt at sikre, at man får valgt en passende størrelse og centering af FOV inden den egentlige scanning. Den effektive dosis for en scout-optagelse er minimal og øger stråledosis med kun ca. 1-2 % (17) og tager ca. 10 sekunder. Efter godkendt scout kan den endelige optagelse foretages, og denne tager ca. 20 sekunder. Når scanningen foreligger, gennemgås den for at se, om alle relevante strukturer er afbildet, samt om kvaliteten kan godkendes. CBCT er følsom over for patientbevægelse under optagelsen, hvilket kan resultere i artefakter (uskarphed, "striber", dobbeltkonturer), hvorfor en grundig instruktion inden optagelsen er essentiel. De fleste apparater kan foretage en "prøvescanning" uden stråling, hvor man tilvæner patienten til optagelsen, hvilket man kan overveje til fx børnepatienter, som bevæger sig mere end voksne (18).

For en mere detaljeret gennemgang af de ovennævnte røntgenoptagelsestyper kan der refereres til en lærebog og et lærebogskapitel udviklet til klinikassistentuddannelsen, men som også anbefales på tandlæge- og tandplejeruddannelsen (19,20).

KVALITETSSIKRING

Alle nyindkøbte apparater gennemgår en modtagekontrol ved installation, der foretages af det pågældende røntgenfirma. Røntgenfirmaet skal herefter foretage en årlig (13 måneder imellem) statuskontrol af ekstraorale apparater og hvert 10. år for de dentale apparater. For de dentale apparater gælder også, at klinikken skal foretage et årligt eftersyn af apparatet med hensyn til de mekaniske og elektriske dele, hvor bl.a. op-hængen og røntgenarmen kontrolleres. For hvert apparat skal det fremgå, hvornår der er lavet statuskontrol, og hvornår den næste planlægges. I hverdagen skal klinikken desuden foretage konstanskontrol for alle røntgensystemer (1).

Konstanskontrol

For de intraorale røntgensystemer foretages én gang om måneden kontrol af den optiske densitet. Dette gøres for hver scanner (med én udvalgt fosforplade) samt for hver sensor. Man anvender hertil et godkendt trappefantom. Billederne sammenlignes med det referencebillede, der er lavet i forbindelse med ibrugtagning af udstyret. I tilfælde af ikke sammenlignelige billeder og der ved gentagelse af testen ikke kan opnås et tilfredsstillende resultat, kontaktes et røntgenfirma for udbedring af fejl. Hvis man anvender fosforplader til intraorale optagelser, skal man desuden hver 3. måned kontrollere alle plader for artefakter, den såkaldte "ridsetest". Pladen kasseres, hvis ridserne hæmmer det diagnostiske udbytte af optagelsen.

Til konstanskontrol af panoramaapparater kan man enten anvende et trappefantom (med 12 trin) til at teste optisk densitet, eller man kan anvende et andet fantom med lavkontrastfølsomhed og en tilhørende software. Ved brug af trappefantom sammenlignes gråtoneskalaen på samme måde som for de intraorale billeder. Ved brug af fantom uden trappe måles den optiske densitet ved hjælp af softwareprogrammet på et afgrænset homogent område. På samme måde findes der til et CBCT-udstyr et tilhørende fantom og en software, der benyttes til de månedlige konstanskontroller. Generelt gælder, at der bør være mindst to personer, der kan udføre konstanskontrol, så denne også kan foretages i tilfælde af personalefravær.

En skriftlig instruks for alle anvendte røntgensystemer skal være tilgængelig på klinikken. De kliniske arbejds gange og retninglinjer skal gennemgås mindst hver 15. måned (1).

UDVEKSLING AF RØNTGENMATERIALE

Da patienter fra tid til anden bliver henvist til kolleger eller skifter tandlæge, har vi brug for at sende røntgenbilleder mellem klinikker. Der kan også være behov for at udveksle materiale mellem klinikker og offentlige instanser eller forsikrings-selskaber. Røntgenbilleder skal i den forbindelse altid være påtrykt navn og optagelsesdato (i dicom-formatet indeholder filen denne information) og vil derfor være personhenførbare. Da materialet betragtes som patientfølsomt, er det underlagt GDPR, hvilket betyder, at opbevaring og udveksling af data skal foregå på en sikker måde.

Til forsendelse af 2D-billeder kan et sikkert mailsystem (fx Digital Post, e-Boks, Sikker mail) anvendes, mens scanninger

på grund af filstørrelsen normalt ikke kan sendes via mailsystemer. Hovedparten af private tandklinikker og den kommunale tandpleje er koblet på EDI-Portalen, som er et sikkert system

til kommunikation og udveksling af sundhedsdata. EDI er derfor oplagt at anvende til forsendelse af journalmateriale, inkl. røntgenbilleder og scanninger. ♦

ABSTRACT (ENGLISH)

RADIOGRAPHIC IMAGING IN EVERYDAY LIFE

Radiographic imaging is an essential part of everyday life in the dental clinic. It is therefore relevant to understand and have knowledge of the radiographic equipment and its use. Furthermore, the dental staff must keep in mind that the patients are exposed to x-rays during the radiographic examinations and for that reason always consider if the examination is justified. The present article addresses

significant aspects on exposure and imaging techniques, diagnostics, sources of error as well as quality assurance related to the intra- and extraoral radiographs. The goal is to achieve a high-quality radiographic image or scanning, which enables diagnostics, and at the same time minimise the radiation dose to the patient. Exchange of image data is also described in the article.

LITTERATUR

1. SUNDHEDSSTYRELSEN. Intra-orale røntgenoptagelser. Anvendelse af røntgenstråling i odontologisk praksis. Vejledning København: Sundhedsstyrelsen, 2019;1-64.
2. SUNDHEDSSTYRELSEN. Kontrol af monitorer til røntgen-diagnostik. Krav, vejledninger og generelle anbefalinger for monitorer til brug for diagnostik. København: Sundhedsstyrelsen, 2018;1-35.
3. Isidor S, Faaborg-Andersen M, Hintze H et al. Effect of monitor display on detection of approximal caries lesions in digital radiographs. *Dentomaxillofac Radiol* 2009;38:537-41.
4. Wenzel A, Moystad A. Work flow with digital intraoral radiography: A systematic review. *Acta Odontol Scand* 2010;68:106-14.
5. Winand C, Shetty A, Senior A et al. Digital imaging capability for caries detection: A meta-analysis. *JDR Clin Trans Res* 2016;1:112-21.
6. Aydin KC, Demirel O, Ozcan M. Comparison of two digital intraoral radiography imaging systems as a function of contrast resolution and exposure time. *Minerva Stomatol* 2020;69:148-52.
7. Libonati A, Gallusi G, Montemurro E et al. Reduction of radiations exposure in endodontics: comparative analysis of direct (GX S-700, Gendex) and semidirect (VistaScan Mini View, Durr) digital systems. *J Biol Regul Homeost Agents* 2021;35:87-94.
8. Tsuchida R, Araki K, Endo A et al. Physical properties and ease of operation of a wireless intraoral x-ray sensor. *Oral Surg Oral Med Oral Pathol Oral Radiol Endod* 2005;100:603-8.
9. Bahrami G, Hagstrom C, Wenzel A. Bitewing examination with four digital receptors. *Dentomaxillofac Radiol* 2003;32:317-21.
10. Wenzel A. A review of dentists' use of digital radiography and caries diagnosis with digital systems. *Dentomaxillofac Radiol* 2006;35:307-14.
11. Wenzel A, Frandsen E, Hintze H. Patient discomfort and cross-infection control in bitewing examination with a storage phosphor plate and a CCD-based sensor. *J Dent* 1999;27:243-6.
12. Wenzel A, Moystad A. Experience of Norwegian general dental practitioners with solid state and storage phosphor detectors. *Dentomaxillofac Radiol* 2001;30:203-8.
13. Matzen LH, Christensen J, Wenzel A. Patient discomfort and retakes in periapical examination of mandibular third molars using digital receptors and film. *Oral Surg Oral Med Oral Pathol Oral Radiol Endod* 2009;107:566-72.
14. Schropp L, Stavropoulos A, Gotfredsen E et al. Calibration of radiographs by a reference metal ball affects preoperative selection of implant size. *Clin Oral Investig* 2009;13:375-81.
15. Wenzel A, Kornum F, Knudsen MR et al. Antimicrobial efficiency of ethanol and 2-propanol alcohols used on contaminated storage phosphor plates and impact on durability of the plate. *Dentomaxillofac Radiol* 2013;42:20120353.
16. Sampaio-Oliveira M, Marinho-Vieira LE, Wanderley VA et al. How does ambient light affect the image quality of phosphor plate digital radiography? A quantitative analysis using contemporary digital radiographic systems. *Sensors (Basel)* 2022;22:8627.
17. Vilela DDS, Manhaes Junior LRC, Nascimento M et al. Evaluation of the dosimetry and centralization of scout-view function in CBCT. *Braz Dent J* 2022;33:31-9.
18. Spin-Neto R, Matzen LH, Schropp L et al. Factors affecting patient movement and re-exposure in cone beam computed tomography examination. *Oral Surg Oral Med Oral Pathol Oral Radiol* 2015;119:572-8.
19. Schropp L, Wenzel A. Oral radiologi. Supplement til basisundersøgelser. 1st edition. Copenhagen: Praxis, 2020;1-75.
20. Schropp L, Wenzel A. Radiologi: basisundersøgelser. In: Tandklinikassistent: hovedforløb. Copenhagen: Praxis, 2021;207-63.