

Abstract

## Praktiske restaureringsprosedyrer

Restaurering av middels til store defekter i posteriore tenner kan være utfordrende og tidkrevende, spesielt ved store og subgingivale approssimale defekter.

For å oppnå en god adaptasjon mellom fyllingsmateriale og tannsubstans er riktig behandling av bondingmaterialer og kompositter avgjørende. Det anbefales alltid å følge produsentens instruksjoner og anbefalinger, men herdetiden må økes der det er stor avstand til herdelampen.

Som alternativ til bomullsruller og andre absorberende materialer i kombinasjon med vakuumsug er kofferdam et godt egnet hjelpemiddel til en effektiv tørrlegging av arbeidsfeltet.

Anatomisk form med tette og riktig plasserte kontaktpunkt til nabotenner reduserer faren for randkristafraktur og »food-impaction«. Ved korrekt bruk av interdental kiler og separasjonsringer kan ulike matrisesytem fungere godt. Et passivt system som ikke er avhengig av press og manipulering under herdeprosessen, gir best resultat.

Ved oppbygging av restaureringen er skrålagsteknikk anbefalt for å oppnå tilstrekkelig herding, minimale kontraksjonsspenninger og derved mindre fare for spalter og mikrolekkasje.

**Emneord:**  
Dental restorations;  
dental cavity preparation;  
bicuspid; molar

# Å utføre en fylling

## Aspekter ved praktiske restaureringsprosedyrer

Torgils Læg Reid, tannlege, privat praksis, ph.d.-stipendiat, Universitetet i Bergen, Norge

Tom Paulseth, tannlege, privat praksis, instruktørtannlege, Universitetet i Bergen, Norge

Arne Lund, tannlege, privat praksis, Bergen, Norge

Prosedyrer for invasiv behandling av tanndefekter er viktig i klinisk odontologi. Vi har i minst 100 år levd med en »amalgamtradisjon« der både kavitetsutforming, teknikk og instrumenter har vært tilpasset amalgam som fyllingsmateriale. Krav til estetikk og begrensninger eller forbud mot amalgam har gjort at dagens restaureringsmaterialer i hovedsak er resinbaserte kompositter og i mindre grad glassionomersementer. Sammen med bindingssystemer til tannvev har dette ført til at resinbasert kompositt har et bredt indikasjonsområde. Den kliniske holdbarheten er etter hvert blitt godt dokumentert (1) og kan for små og mellomstore posteriore restaureringer i dag måle seg med amalgamfyllinger.

Tannskadene kan spenne fra primære kariesangrep som krever invasiv behandling, til utskiftning av store, eksisterende fyllinger der kavitetsutformingen er gitt av tidligere restaureringer. I praktisk odontologi står man ofte overfor valg mellom ulike terapiformer, enten direkte fyllinger eller indirekte teknikk med kroner. I denne artikkelen forutsettes det at det foreligger en ferdig ekskavert og preparert kavitet, klar til å bli restaurert med et direkte plassert resinbasert materiale.

Hensikten med denne artikkelen er å belyse noen kliniske utfordringer ved restaurering av middels til store tannskader der estetiske hensyn ikke er av stor betydning.

### Utfordringer

I den kliniske hverdag er hovedutfordringene å opprettholde optimal fuktighetskontroll under restaureringsprosedyren, å oppnå en tilfredsstillende anatomisk form med tilhørende kontaktpunkt til nabotann samt å få god tilslutning mellom tann og kompositt. Dette er særlig vanskelig ved store approssimale defekter og som ligger subgingivalt.

### Fuktighetskontroll/tørrlegging

Kontaminasjon av tannoverflaten fra saliva, blod eller gingivalvæ-

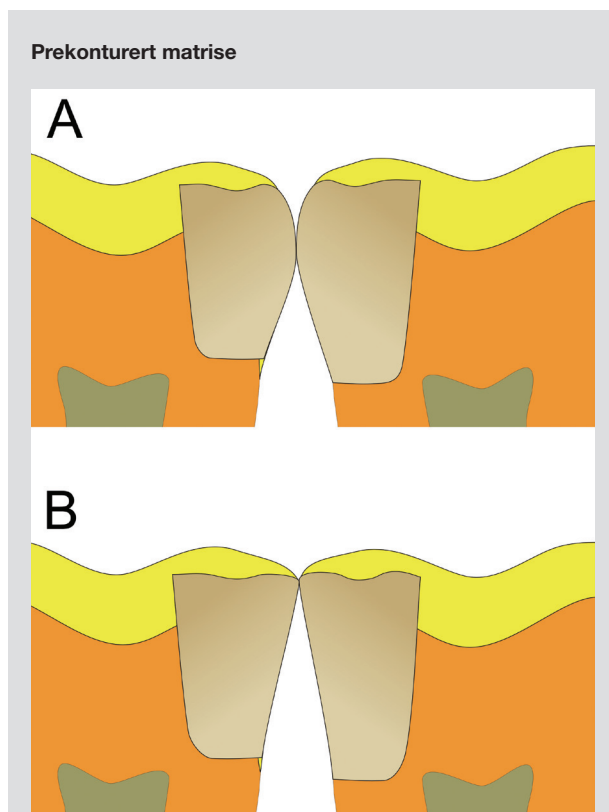
ske under restaureringsprosedyren medfører en svakere bindingsstyrke og dermed svekkede egenskaper for hele restaureringen, selv om de nyere adhesivsystemer har redusert dette problemet noe (2,3).

Det er vanlig i klinisk praksis å benytte bomullsruller eller andre absorberende materialer i kombinasjon med vakuumsug for fuktighetskontroll. Erfarne klinikere kan anvende dette effektivt og kjenner til farene ved at de absorberende materialene vil mettes og etter hvert avgi væske. Ofte vil det kreves kontinuerlig

assistanse under prosedyren. Dessuten har pasientens aktive tunge fri tilgang til arbeidsområdet. I tillegg kan støtvis sekresjon av saliva fra sublinguale spyttkjertler, hoste og luftfuktighet i munnhulen gi problemer i arbeidsfeltet. Bruk av kofferdam gir etter forfatterens mening best fuktighetskontroll, oversikt i arbeidsfeltet, beskyttelse mot aspirering eller svelging av instrumenter og materialer, god infeksjonskontroll og pasientkomfort. I mange tilfeller er det også tidsbesparende. For å oppnå en passiv tett duk, som dekker interdentalpapillen, er det viktig å plassere hullene med tilstrekkelig avstand, sentrisk over hver tann. Duken retineres i hovedsak på tannen distalt for prepareringen ved hjelp av en klemmer (dansk: en klemme). Klemmer med vinger kan forenkle plasseringen, og de gir et oversiktlig arbeidsfelt. Mesialt (for prepareringen) kan duken festes med klemmer eller strikk (elastikk) om nødvendig. Duken bør være påmontert under hele restaureringsprosedyren og deler av pussingen.

### Matriser

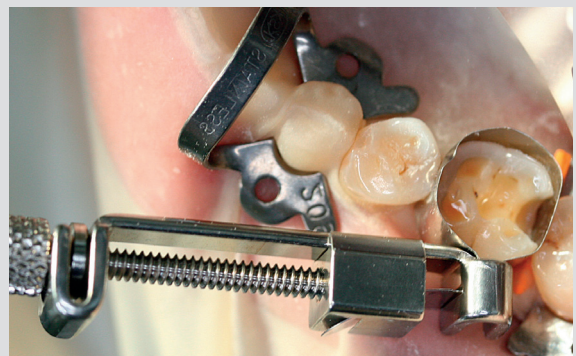Matriser er avgjørende for å oppnå god utforming av restaureringen. Et korrekt plassert og utformet kontaktpunkt (Fig. 1) vil redusere faren for randkristafraktur og »food-impaction«. Det finnes flere typer prekonturerte matrisebånd spesielt utformet for komposittmaterialer. Disse er tynne, anatomisk tilpasset og fleksible. Graden av konturering avgjør hvor stor utbygging som kan oppnås. Uttalt prekonturering av båndet gir mulighet for stor approssimal utbygging, men gjør plassering av båndet vanskelig



**Fig. 1.** En prekonturert matrise vil kunne gi fyllingen en anatomisk form som vist i A. Kontaktpunktet er her hensiktsmessig plassert gingivalt for randkrista, med mye komposittmateriale som understøtter utbyggingen ved kraftpåvirkning fra antagonist. Dermed vil faren for randkristafraktur være redusert. En rett matrise vil lett kunne gi et kontaktpunkt som vist i B, der randkrista, som er lite understøttet, kan frakturere. Det er også fare for å fjerne kontakten til nabotannen ved puss og polering.

**Fig. 1.** A precontoured matrix provides an anatomically correct shape (A). The contact area is located gingivally to the marginal ridge, with adequate amount of material resisting the forces from the opposing tooth. A straight matrix band might cause contacts as in (B), with increased risk of ridge fracture due to unsupported material. Moreover, there is a risk of removing contacts during finishing.

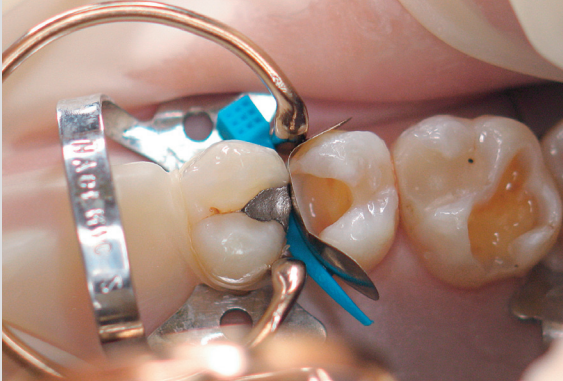### Tofflemire matriseholder



**Fig. 2.** Tofflemire matriseholder er godt egnet til flere typer matrisebånd og kan være et alternativ til den tradisjonelle Nyströmsholderen. Den er spesiell ved at den ikke traumatiserer gingiva slik Nyströmholderen kan gjøre.

**Fig. 2.** The Tofflemire matrix band retainer can be used for several types of matrix bands, as an alternative to the traditional Nyström retainer. The risk of trauma to the gingival tissue is lower as compared with e.g. the Nyström type of retainer.

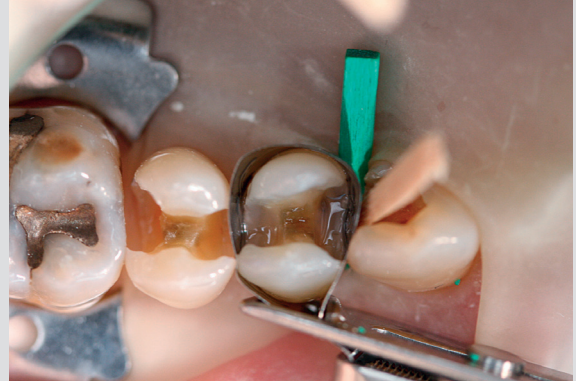### Sektionsmatrise og separasjonsring



**Fig. 3.** Bruk av seksjonsmatrise og separasjonsring ved restaurering av en MO-preparering på en premolar. Separasjonsringen har sammen med en interdental plastkile: både stabiliserende og separerende effekt.

**Fig. 3.** Use of sectional matrix and separation ring and an interdental wedge for placement of a mesio-occlusal filling in a premolar. The ring, together with the interdental wedge, provides a stable system and creates separation between the teeth.

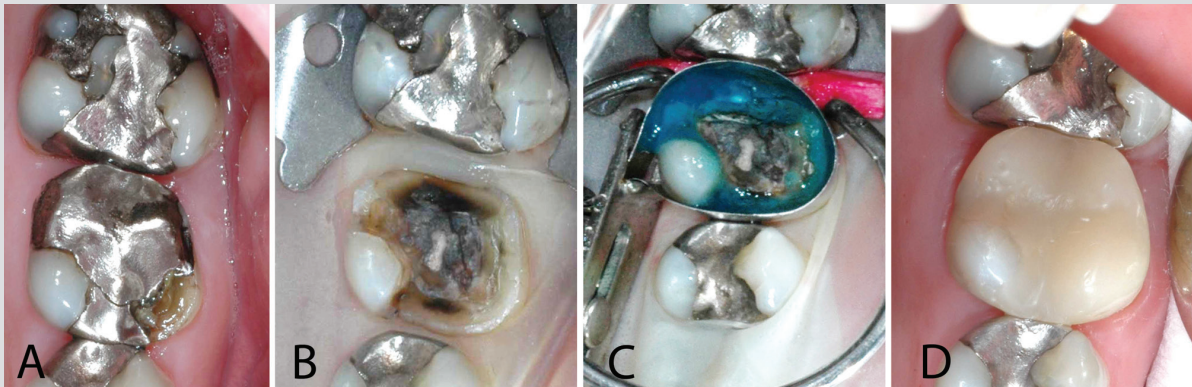
### Konkave approssimale kasser



**Fig. 4.** Ved konkaviteter i den cervikale delen av approssimale kasser kan en tett matrise være vanskelig å oppnå. Bildet viser et eksempel på hvordan dette kan løses, hvis nabotannen også har en preparert kavitet.

**Fig. 4.** The concave shape of the gingival part of some approximal boxes is a challenge that can be addressed with a vertical wedge, provided that the neighbouring tooth has a cavity preparation.

### Stor komposittrestaurering og bruk av båndmatrise



**Fig. 5.** A: En defekt stor amalgamrestaurering i tann16 med fraktur av mesiobuccale kusp. B: Gammel restaurering fjernet, karies ekskavert, gjenstående mesio-palatinale kusp intakt Kofferdamduk påmontert og invertert ned i gingivalommen. C: Matrisesystem påmontert med en prekonturert båndmatrise. Matriseholderen er stabilisert ved den mesio-palatinale kusp. For å skape gode kontaktpunkt blir det her benyttet anatomiske trekiler i kombinasjon med separasjonsring. Dette bidrar til et passivt stabilt matrisesystem. D: Ferdig komposittrestaurering.

**Fig. 5.** Placement of an extensive composite restoration, using a band matrix and separation ring. A: A defective large amalgam restoration in #16, with fracture line in the mesio-buccal cusp. B: The old restoration removed, and the cavity is excavated caries free. The remaining cusp is intact. A rubber dam that is inverted into the gingival sulcus is applied. C: Matrix system using a precontoured band matrix. The retainer is stabilised at the mesio-buccal cusp. Wooden wedges in combination with a separation ring are used to provide adequate contacts, thus establishing a stable matrix system. D: Finished composite restoration.






i trange approssimalrom. Båndene strammes bare lett inntil tannen, fordi hard stramming vil deformere matrisebåndet (Fig. 2) (4). Tradisjonelle matrisebånd for bruk til amalgam er ofte ikke egnet til komposittrestaureringer fordi de gir mindre mulighet for god anatomisk utforming.

Seksjonsmatriser i kombinasjon med separasjonsring er et utmerket supplement som kan forenkle arbeidet (Fig. 3). Separasjonsring gir, i tillegg til den primære fikseringsfunksjonen,

#### KLINISK RELEVANS

Kompositte fyllingsmaterialer er i dag det mest brukte fyllingsmaterialet i restorativ odontologi. Restaurering av store og subgingivale approssimale defekter i det posteriore tannsettet er utfordrende, og kunnskap om teknikker som kan føre til optimal fuktighetskontroll, tilfredsstillende anatomisk form og god adaptasjon mellom fyllingsmateriale og tannsubstans, er viktig.

#### Eksempler på matrisetyper

Matrisetype		Anvendelsesområde
Konturerte seksjonsmatriser		Førstevalg ved små til moderat store enkeltsidige kl. II restaureringer
Lite konturerte matrisebånd (f.eks. Dixieland Band Getz Contour matrix bands)		Førstevalg ved dobbeltsidige og store enkeltsidige kl. II restaureringer
Sterkt konturerte matrisebånd (f.eks. Hawe-Neos)		Førstevalg ved dobbeltsidige store enkeltsidige kl. II restaureringer med behov for stor utbygging til kontakt med nabotann
Seksjonsmatriser med påmontert kile (f.eks. Fender-Mate©)  Finnes i flere utforminger, både konturerte og rette		Til mindre kaviteter  Kan med fordel brukes innen barnetannpleie. Er hurtig og enkel i bruk. Ingen traumatisering av gingiva fra matriseholder
Rette matrisebånd (»amalgam-matriser«)		Til små kaviteter der gjenstående tannsubstans opprettholder kontakten til nabotann, og hvor anatomisk form ikke er avgjørende

**Tabell 1.** Ulike typer matriser som forfatterne anvender. Det finnes en mengde produkter på markedet. De som er nevnt her, er eksempler. Transparente plastmatriser anses som lite egnet til kl. II-restaureringer fordi de er lite stabile og generelt tykkere enn metallmatriser.

**Table 1.** The examples show some matrices used by the authors. There is a plethora of products on the market. Transparent (plastic) matrices are considered unsuitable for Class II restorations because they tend to be unstable and that they usually are thicker than metal versions.



ytterligere separasjon av tennene, og kan brukes i kombinasjon med alle typer matriser og matriseholdere. Ringen kan også være med på å presse matrisen til kontakt med nabotannen, slik at vi oppnår et passivt stabilt matrisesystem. Kombinasjonen av kile og ring gir en god separasjonseffekt (5), med en stabil og passiv matrise.

Å oppnå en tett cervikal tilslutning av matrisen ved hjelp av kiler er ofte den mest problemfylte delen av behandlingsprosedyren. Hovedregelen er å plassere kilen fra den siden hvor den approssimale defekten er størst. Dersom det er store prepareringer som går langt nedover roten subgingivalt, kan plassering av kilen være vanskelig. Å skråstille en kile ned i approssimalrommet løser ofte dette problemet (Fig. 4).

I molarområdet kan man enkelte ganger måtte kile skrått med en kile fra hver sin kant. Anatomisk utformede trekiler kan modifiseres med skalpell eller bór for bedre tilpasning. Trekiler som er fuktet lett, er enklere å plassere enn tørre, men separasjonseffekten bør da opprettholdes med en separasjonsring (5). Myke plastkiler kan være hensiktsmessig ved store approssimale restaureringer, hvor en separasjonsring vil kunne deformere matrisen. Da kan foten på ringen flyttes mot nabotann, slik at kilen presses tettere mot prepareringsgrensen, mens separasjonseffekten likevel beholdes (Fig. 3).

Ved hensiktsmessig valg av matrisesystem kan det bygges opp store restaureringer med direkte teknikk i tilfeller der det av ulike grunner ikke blir laget kroner eller store innlegg (Fig. 5).

### Bonding

Det finnes mange ulike systemer for bindingsmidler (se: Bondingartikkel i denne serien), både ets-og-rens og selvetsende systemer. Noen komposittprodukter har spesifikke bindingsmidler. Studier viser at bindingstyrken er signifikant påvirket av samhandlingen mellom operatør og bindingsmiddelet (6). Bondingprosedyrene er teknikkfølsomme og det er avgjørende for resultatet å følge produktenes bruksanvisninger når det gjelder applisering og tidsbruk.

### Oppbygging av restaureringen

Den cervikale begrensning er restaureringens mest kritiske område. Tilfredsstillende innsyn, korrekt applikasjon av adhesiv, god adaptasjon av fyllingsmaterialet til underlaget, fuktighetskontroll og lysharding er en utfordring for operatøren. God lystilgang og bruk av lupebriller kan bidra til enklere og sikrere prosedyrer.

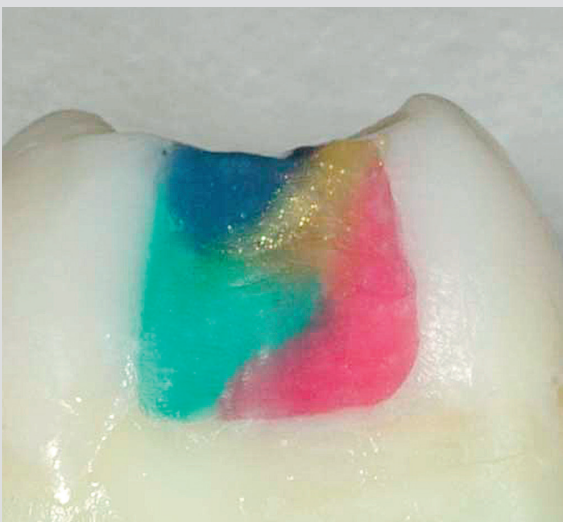
Komposittmaterialet (se: Materialartikkel i denne serien) bør plasseres lagvis i kaviteten i skrå sjikt som ikke er tykkere enn 1-2 mm for tilstrekkelig herding. Ved skråsjikt-teknikk (Fig. 6) vil kontraksjonsspenningen bli mindre slik at faren for spaltetdannelse, kantlekkasje, kupal deformasjon, og postoperative smerter blir redusert (7,8). Skråsjiktsteknikk anses som bra på grunn av at materialet får en stor, fri overflate slik at kontraksjonen kan skje her (9). Man må tenke på at fylling av smale, dype kaviteter (høy C-faktor) kan gi kontraksjonsspenninger og fare for postoperative smerter.

Materialet må bearbeides med håndinstrument slik at en får frem de tiksotrope egenskaper som gir god og tett binding til underlaget. Spesialinstrumenter for kompositt er å foretrekke; disse kleber lite slik at en ikke drar med seg materialet ut av kaviteten. I store kaviteter kan det legges flere lag samtidig så lenge de ikke har innbyrdes kontakt.

Lettflytende kompositt («flow») kan anvendes for å få komposittmaterialet til å flyte inn i ujevnheter og vanskelig tilgjengelige områder i kaviteten. Studier viser en usikker nytteverdi av en slik teknikk (10,11), spesielt dersom det anvendes en høyviskøs bonding (med fyllpartikler). En flytende kompositt har generelt dårligere mekaniske egenskaper enn et konvensjonelt materiale (12).

Herdetiden for hvert sjikt er en kritisk faktor. Studier viser at en herdetid på under 20 sekunder er ikke tilstrekkelig ved bruk av en moderne LED-lampe (13). I tillegg er det vist at herdetidene som produsentene anbefaler, ikke alltid er tilstrekkelige. Det finnes ikke standard herdetider for alle typer kompositter og kaviteter (14). I dype approssimale lesjoner, hvor avstanden mellom lyskilden og fyllingsmaterialet er stor, vil effekten av lysharding svekkes (15). Herdetiden bør da doubles, både for bondingmateriale og kompositt. Farger med mye pigmenter tren-

### Skrålagsteknikk



**Fig. 6.** Illustrasjon av lagvis oppbygging av komposittrestaureringen med skrålagsteknikk. Det er anvendt materiale beregnet på melketenner (VOCO Twinky Star®).

**Fig. 6.** Illustration of build-up of a restoration using oblique layers. The material used is originally designed for deciduous teeth (VOCO Twinky Star®).

ger lengre herdetid (16). Derfor kan det legges tynne sjikt av en lite pigmentert kompositt i bunnen av approksimale kasser når estetiske forhold er ukritisk.

Man må tilstrebe en best mulig anatomisk utforming av restaureringen før lysharding slik at det blir minst mulig behov for konturering og sliping av herdet materiale, noe som kan svekke restaureringen, blir så lite som mulig (17).

### Puss/polering

Overflaten på restaureringer bør være så glatt (jevn) som mulig. En ujevn overflate vil akkumulere plakk, lettere bli misfarget og forårsake mer slitasje på antagonister (18-20), og restaureringen kjennes bedre ut for pasienten. Puss og polering bør foregå med vannkjøling for å unngå overoppheting av overflatene.

Konturering gir restaureringen den primære anatomiske formen. Dette kan gjøres med grønne steiner, diamanter og/eller grove hardmetallbor. Grove instrumenter arbeider hurtig, men overflaten kan trenge mye etterarbeid. Deretter fjernes overskudd, morfologien i overflaten formes finere, og okklusale interferenser justeres. Her benyttes finere diamanter eller hardmetallbor med 12 blader eller mer som gir en fin overflate og heller ikke skader emaljen på samme måte som diamanter og steiner.

Pusseskiver er utmerket til flate og konvekse områder. Det finnes flere systemer med graderte skiver som kan brukes i alle steg, fra konturering og til sluttpolering. For utforming og polering av

randkrista er de spesielt velegnet. Det er gunstig å plassere en kile approksimalt for å gi plass til skiven (Fig. 7).

Det finnes mange systemer for polering av kompositt som er laget av silikongummi med slipemiddel og som er utformet etter hvilken overflate de er beregnet til, og inndelt etter hvor grovt slipemiddel de har. De fleste systemer er delt i ett til fire arbeidstrinn fra grov og høyglans. Hvor lang tid og hvor mange steg som er nødvendig, er avhengig av hvor ru overflaten er etter konturering og grovpuss.

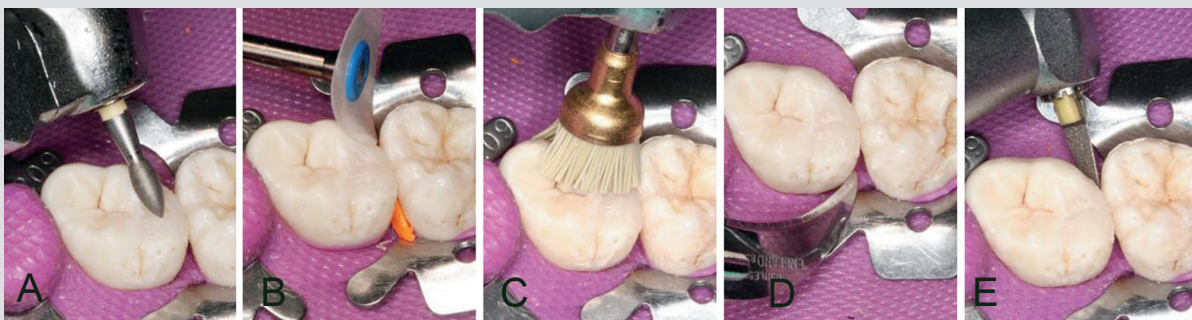Til høyglanspolering kan det anvendes silikonimpregnerte børster, og gummipolerere eller tekstilhjul med diamantpasta vil også gi god sluttpolering.

Ideelt sett skal en tett matrise gingivalt gjøre at pussing ikke er nødvendig her. Eventuelt overskudd kan fjernes med skalpellblad #12 eller lignende. Roterende instrumenter må brukes med forsiktighet for ikke å gjøre skade. Oscillerende instrumenter kan brukes, og man kan avslutte med plastspisser med diamantpasta. Båndstrips er vanskelig å bruke, spesielt distalt i molarregionen, og det er en utfordring å få plassert stripsen approksimalt uten å skade kontaktpunktet. Bruk eventuelt kile.

### Reparasjoner

I noen tilfeller kan gamle komposittfyllinger med fordel repareres i stedet for å bli erstattet i sin helhet. En total utskifting av fyllingen vil kunne føre til et unødvendig tap av tannsubstans,

#### Puss og polering av posteriore komposittfyllinger



**Fig. 7. A:** Etter grovpussing med diamanter eller steiner brukes finere diamanter eller tungsten-karbide burs med 12 blader eller mer. Resterende overskudd fjernes, overflatemorfologien finjusteres, og okklusale interferenser tilpasses. **B:** Pusseskiver er utmerket også til posteriore restaureringer, særlig over randkrista og sidekanter. Bruk gjerne kile for å få plass ved randkrista. **C:** Til høyglanspolering kan det anvendes silikonimpregnerte børster, gummipolerere eller tekstilhjul med diamantpasta. **D:** Fyllingsoverskudd gingivalt kan fjernes med skalpellblad nr. 12 eller lignende. **E:** Oscillerende instrumenter kan også brukes til fjerning av approksimale overskudd, og man kan da avslutte med plastspisser med diamantpasta.

**Fig. 7. A:** Following contouring with diamonds or stones, finer diamonds or tungsten-carbide burs with at least 12 flutes are used for occlusal adjustments and for creating surface morphology. **B:** Polishing disks are well suited for posterior fillings, also at the ridge area. A wedge will facilitate access. **C:** To obtain a glossy surface, silicone points, bristle and wool brushes with diamond paste can be used. **D:** Excess material on the surfaces can be removed with a scalpel (e.g. #12). **E:** Oscillating instruments can be used to remove excess material gingivally, if needed. Subsequent polishing can be done with plastic points with diamond paste.

svekkelse av tannen og pulpaskader. En reparasjon er mindre invasiv og er tidsbesparende, og bør særlig gjøres ved lokaliserte defekter (21). Artikkelforfatternes anbefaling for prosedyre ved slike reparasjoner er å øke den mikromekaniske retensjonen i overflaten til den gamle fyllingen med en grov diamant eller trykkluft-abrasjon (22,23). Deretter vil det være hensiktsmessig å syre-ets overflaten, samt ets eventuelt tilgjengelig emalje i prepareringen. Videre bonding- og restaureringsprosedyrer vil være som ellers. Studier viser at slike kompositt-til-kompositt reparasjoner kan være effektive, og 2-års oppfølging viser gode resultat. Systematiske oppfølgingsstudier mangler imidlertid fremdeles (24).

### Oppsummering

Nøyaktighet i alle prosedyreledd er en forutsetning for å oppnå en kompositrestauration av god kvalitet. Nøkkelord er; fuktighetskontroll, stabilt passivt matrisesystem og nok tid. Følg alltid produsentens anbefalinger, men øk gjerne herdetiden i spesielt dype kaviteter. Utvalget av instrumenter og hjelpemidler for restorative prosedyrer er stort. Det er viktig å lære ditt materiale og instrumenter å kjenne. De kasus som er vist her, er fra en allmennpraksis. Tidsbruken for små fyllinger er ca. 30 min og for en stor i overkant av 1 time. Å bruke tid er oftest en god investering i kvalitet.

### Abstract (English)

*Placement of a filling. Aspects of operative restoration procedures*  
Restoration of medium to large defects in posterior teeth can be challenging and time-consuming, especially when working with extensive and subgingival preparations.

As an alternative to cotton rolls and other absorbing materials in combination with a saliva ejector, rubber dam is a suitable supplement for moisture control.

An appropriate anatomical shape of the restoration, with tight and correctly placed contacts to the neighbouring teeth reduces the risk of fracture of the marginal ridge and food impaction. Different matrix systems can perform well in combination with interdental wedges and separation rings. A passive system that is not dependent on manual pressure or manipulation during the curing provides the best results.

Proper handling of the adhesive and the composite is crucial. The manufacturers' instructions and recommendations should be adhered to, and the curing time has to be increased when there is a longer than normal distance from the curing device to the material.

An oblique incremental technique is recommended to achieve adequate curing and minimal contraction stress, which would reduce the risk of voids and leakage.

### Referanser

- Manhart J, Chen H, Hamm G, Hickel R. Buonocore Memorial Lecture. Review of the clinical survival of direct and indirect restorations in posterior teeth of the permanent dentition. *Oper Dent* 2004; 29: 481-508.
- Townsend RD, Dunn WJ. The effect of saliva contamination on enamel and dentin using a self-etching adhesive. *J Am Dent Assoc* 2004; 135: 895-901.
- Yoo HM, Oh TS, Pereira PN. Effect of saliva contamination on the microshear bond strength of one-step self-etching adhesive systems to dentin. *Oper Dent* 2006; 31: 127-34.
- Loomans BA, Roeters FJ, Opdam NJ, Kuijs RH. The effect of proximal contour on marginal ridge fracture of Class II composite resin restorations. *J Dent* 2008; 36: 828-32.
- Saber MH, Loomans BA, El Zohairy A, Dörfer CE, El-Badrawy W. Evaluation of proximal contact tightness of Class II resin composite restorations. *Oper Dent* 2010; 35: 37-43.
- Söderholm KJ, Soares F, Argumosa M, Loveland C, Bimstein E, Guelmann M. Shear bond strength of one etch-and-rinse and five self-etching dental adhesives when used by six operators. *Acta Odontol Scand* 2008; 66: 243-9.
- Park J, Chang J, Ferracane J, Lee IB. How should composite be layered to reduce shrinkage stress: incremental or bulk filling? *Dent Mater* 2008; 24: 1501-5.
- Lopes GC, Baratieri LN, Monteiro S Jr, Vieira LC. Effect of posterior resin composite placement technique on the resin-dentin interface formed in vivo. *Quintessence Int* 2004; 35: 156-61.
- Feilzer AJ, De Gee AJ, Davidson CL. Setting stress in composites resin in relation to configuration of the restoration. *J Dent Res* 1987; 66: 1636-9.
- Abdalla AI. Bond strength of a total-etch and two self-etch adhesives to dentin with and without intermediate flowable liner. *Am J Dent* 2010; 23: 157-60.
- Oliveira LC, Duarte S Jr, Araujo CA, Abrahão A. Effect of low-elastic modulus liner and base as stress-absorbing layer in composite resin restorations. *Dent Mater* 2010; 26: e159-69.
- Attar N, Tam LE, McComb D. Flow, strength, stiffness and radiopacity of flowable resin composites. *J Can Dent Assoc* 2003; 69: 516-21.
- Krämer N, Lohbauer U, García-Godoy F, Frankenberger R. Light curing of resin-based composites in the LED era. *Am J Dent* 2008; 21: 135-42.
- Rueggeberg FA, Cole MA, Looney SW, Vickers A, Swift EJ. Comparison of manufacturer-recommended exposure durations with those determined using biaxial flexure strength and scraped composite thickness among a variety of light-curing units. *J Esthet Restor Dent* 2009; 21: 43-61.
- Hansen EK, Asmussen E. Visible-light curing units: correlation between depth of cure and distance between exit window and resin surface. *Acta Odontol Scand* 1997; 55: 162-6.
- Rueggeberg FA, Caughman WF, Curtis JW Jr, Davis HC. Factors affecting cure at depths within light-activated resin composites. *Am J Dent* 1993; 6: 91-5.
- Hilton TJ, Broome JC. Direct posterior esthetic restorations. In: Summitt JB, Robbins JW, Hilton TJ, Schwartz RS, eds. *Fundamentals of operative dentistry: a contemporary approach*. 3rd ed. Illinois: Quintessence Publishing Co, Inc, 2006.
- Lohbauer U, Müller FA, Petschelt A. Influence of surface roughness on mechanical strength of resin composite versus glass ceramic materials. *Dent Mater* 2008; 24: 250-6.
- Bollen CM, Lambrechts P, Quirynen M. Comparison of surface roughness of oral hard materials to the threshold surface roughness for bacterial plaque retention: a review of the literature. *Dent Mater* 1997; 13: 258-69.
- Lu H, Roeder LB, Lei L, Powers JM. Effect of surface roughness on stain resistance of dental resin composites. *J Esthet Restor Dent* 2005; 17: 102-8.
- Gordan VV, Garvan CW, Blaser PK, Mondragon E, Mjör IA. A long-term evaluation of alternative treatments to replacement of resin-based composite restorations: results of a seven-year study. *J Am Dent Assoc* 2009; 140: 1476-84.
- Shahdad SA, Kennedy JG. Bond strength of repaired anterior composite resins: an in vitro study. *J Dent* 1998; 26: 685-94.
- Cavalcanti AN, De Lima AF, Peris AR, Mitsui FH, Marchi GM. Effect of surface treatments and bonding agents on the bond strength of repaired composites. *J Esthet Restor Dent* 2007; 19: 90-8.
- Sharif MO, Catleugh M, Merry A, Tickle M, Dunne SM, Brunton P et al. Replacement versus repair of defective restorations in adults: resin composite. *Cochrane Database Syst Rev*. 2010; 2: CD005971.