

ABSTRACT

BAGGRUND - Behandling af patienter med simpel eller kompleks kraniosynostose omfatter deformitetskorregerende og volumenskabende kranieplastikker. Kranieplastikkernes omfang og udformning er afhængig af, hvilken/hvilke kraniesuturer der er afficeret. Typisk kan selv simple sammenvoksninger give anledning til komplekse deformiteter på resterende kranium som kompensation for den lokale væksthindring. Kraniekorrektionerne stiler mod at sikre normalisering af kranieform og volumen. Med udvikling og brugen af computerassisteret kirurgi kan korrektive osteotomier planlægges og guides, hvorigennem behandlingernes præcision og forudsigelighed øges.

PATIENTTILFÆLDE - Tre måneder gammel dreng henvises, i 2016, på grund af ændret kranieform til Afdeling for Hjerne- og Nervesygdomme, Rigshospitalet. Klinisk ses patienten med trigonocefali grundet synostose svarende til sutura metopica. Operationen planlægges virtuelt og behandles i samarbejde med Afdeling for Kæbekirurgi.

KONKLUSION - Virtuel kirurgisk planlægning og brugen af patientspecifikke guides muliggør behandling af såvel simple som komplekse kraniosynostoser med stor nøjagtighed, forudsigelighed og hastighed.

EMNEORD Craniosynostosis | virtual surgical planning | patient specific implants, precision



Korrespondanceansvarlig førsteforfatter:
THOMAS KOFOD
thomas.steengaard@regionh.dk

Virtuelt kirurgisk planlægning og behandling af kraniosynostose

THOMAS KOFOD, ledende overtdlæge, ph.d., Afdeling for Kæbekirurgi, Rigshospitalet, Københavns Universitetshospital

LARS BØGESKOV, overlæge, speciallæge, Afdeling for Hjerne- og Nervekirurgi, Rigshospitalet, Københavns Universitetshospital

► Accepteret til publikation den 13. april 2021

Tandlægebladet 2021;125:xxx-xxx

T **RADITIONELT HAR DER VÆRET UDVIKLET OG ANVENDT** ganske ensartede, standardiserede operationer til korrektion af kraniosynostose. Operationen har sigtet mod korrektion af de deformiteter, der er skabt som følge af sammenvoksningen af vækstzonen og herunder korrektion af volumen og form. Virtuel kirurgisk planlægning muliggør tydelig visualisering af kraniedeformiteter og muliggør gentagen præoperativ virtuel modellering, til tilfredsstillende korrektion er opnået. Efterfølgende kan planen overføres til patienten via patientspecifikke guides og/eller implantater, og hvorigennem patientspecifik modellering af kraniet opnås. At behandlingerne gennemføres guidede, øger præcisionen og kvaliteten af de udførte rekonstruktioner. Korrektion af kraniosynostose på baggrund af virtuel kirurgisk planlægning muliggør dels normalisering af kranievæksten, men tillige på længere sigt vurdering af behovet for kirurgisk korrektion og/eller overkorrektion.

PATIENTTILFÆLDE

En tre måneder gammel dreng blev henvist i 2016 til Afdeling for Hjerne- og Nervesygdomme, Rigshospitalet, Københavns Universitetshospital, med henblik på diagnostik og behandling. Patienten havde klinisk tegn på synostose svarende til sutura metopica. Patienten blev planlagt til kirurgisk korrektion af trigonocefali. Patienten blev planlagt til CT-scanning i seks månedersalderen med henblik på efterfølgende operation.

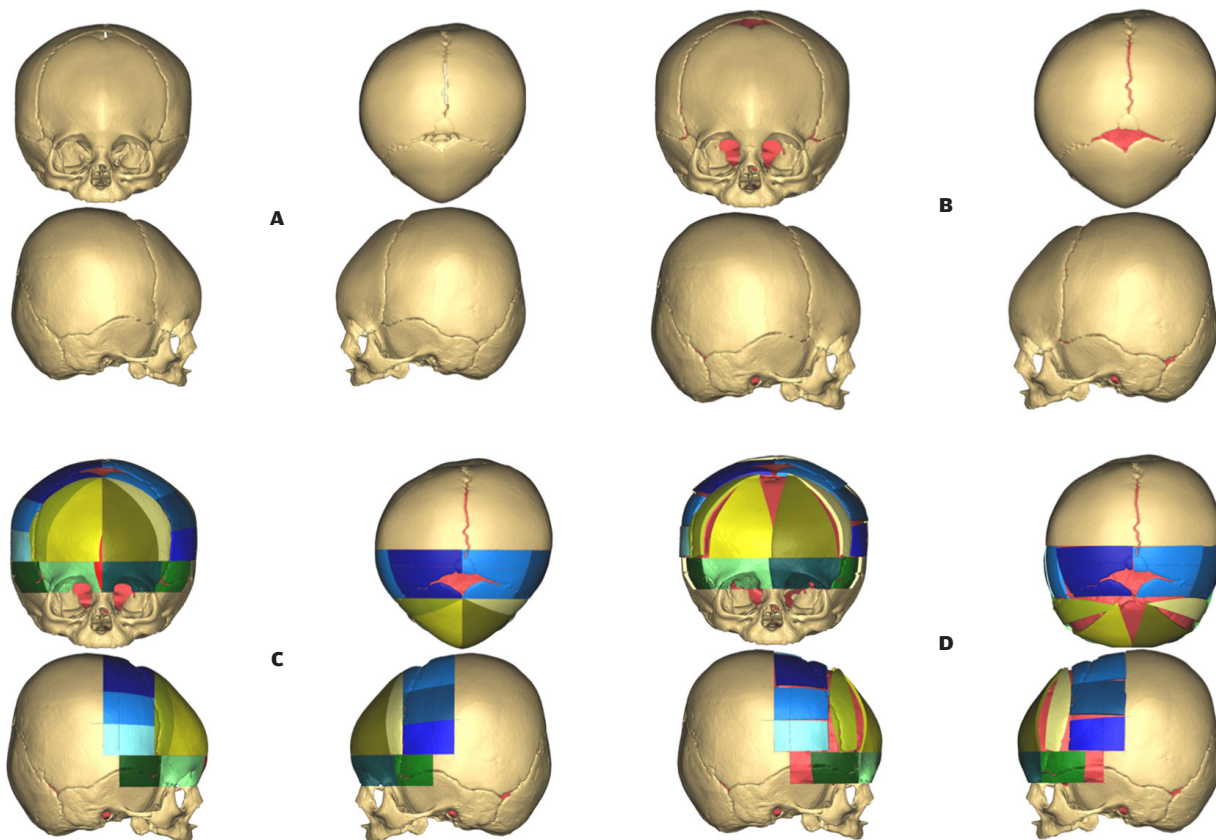


Fig. 1. Brug af virtuel kirurgisk behandlingsplanlægning ved korrektion af kraniosynostose. **A.** Præoperativ situation. **B.** Præoperativt intrakranielt volumen (rød). **C.** Planlagte osteotomier før korrektion. **D.** Planlagt volumenbaseret korrektion.

Fig. 1. Use of virtual surgical planning for correction of craniosynostosis. **A.** Preoperative situation. **B.** Pre-operative intracranial volume (red). **C.** Planned osteotomies before correction. **D.** Volume based planned correction.

Behandlingsplanlægning

Behandlingsplanlægning blev foretaget på baggrund af CT-scanning i samarbejde mellem klinisk ingeniør og kæbekirurg via TRUMATCH CMF Personalized Solutions DePuySynthes® & Materialise®. De kliniske fund hos patienten, der nødvendiggør kirurgisk korrektion, omfatter kileformet pande, supraorbital retrusion og hypotelorisme.

Den virtuelle behandlingsplanlægning omfatter segmentering, placering af virtuelle osteotomier og stillingtagen til type af korrektion, der kan være nødvendig for normalisering af kranieformen (Fig. 1). I det aktuelle tilfælde blev planlagt korrektion med fronto-orbital avancering (FOA) med remodellering. Korrektionen omfatter planlægning og guidning af præcise osteotomier samt guidet replacering af fronto-orbitalbroen efter remodellering.

Når den samlede virtuelle behandlingsplan foreligger under hensyntagen til form, funktion og anatomiske strukturer,

omsættes den virtuelle plan på baggrund af computer-aided design til patientspecifikke guides til osteotomier og remodellering.

Behandling

Den kirurgiske behandling gennemføres under udtalt hensyntagen til i maksimalt omfang at minimere per- og postoperativ blødning, der udgør den største fare ved indgrebet (1). Patienten lejres, og der gennemføres koronal incision. Der foretages frilægning af dele af kraniet, der kræver korrektion og placering af guides (Fig. 2). De fremstillede patientspecifikke guides påsættes og fikseres. Efterfølgende markeres planlagte osteotomier med Piezo-sav (DePuySynthes®). Guides fjernes, samtlige osteotomier gennemføres, og knoglepladerne eleveres skånsomt. Efter nødvendig tilpasning samles fronto-orbitalbroen på fremstillet 3d-model til den planlagte ekspansion. Knogledelene placeres via guides, hvorefter knogleplader- ▶

Kirurgisk behandling

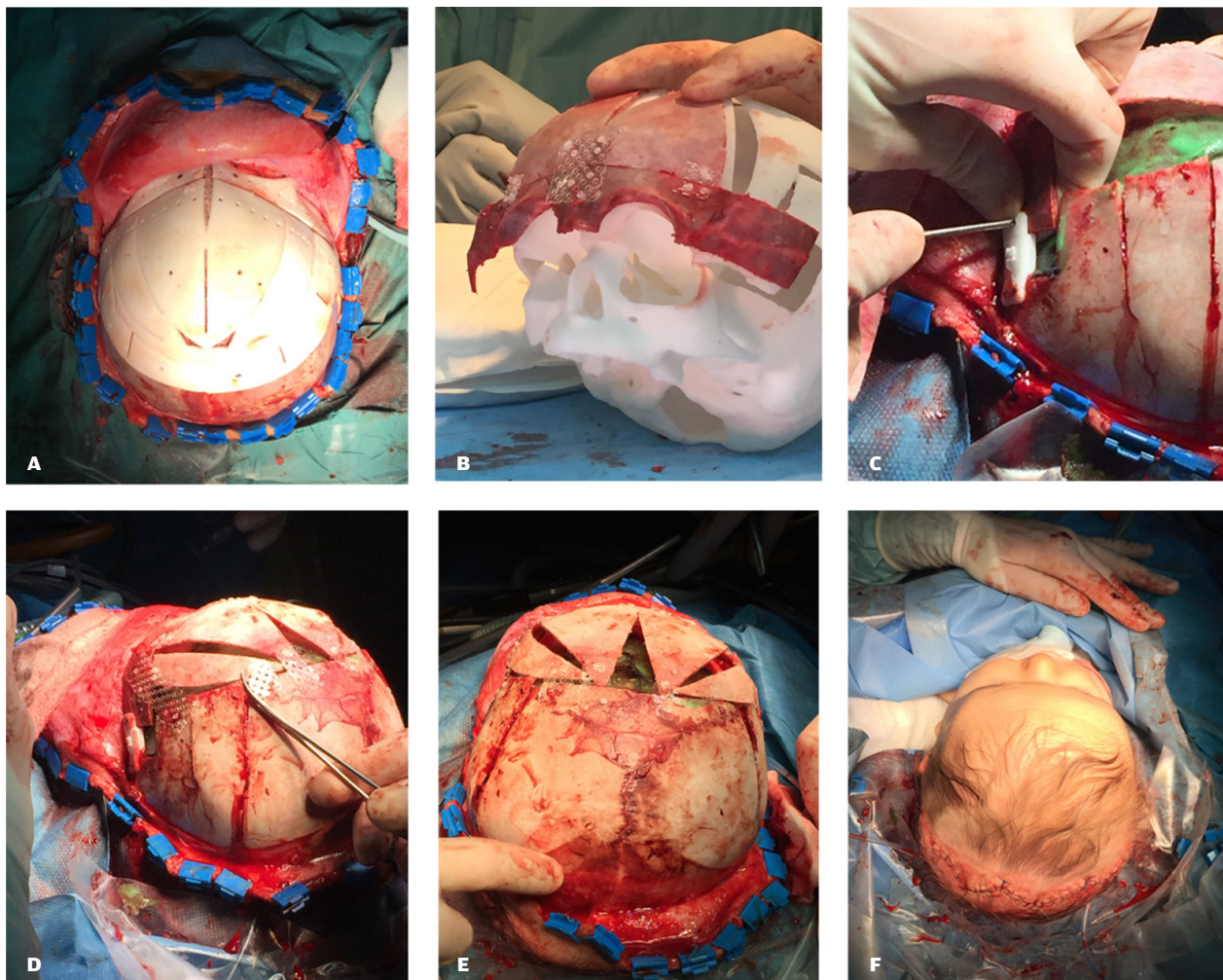


Fig. 2. Kliniske fotos af kirurgisk behandling. **A.** Patientspecifikke guides placeret på kraniet. **B.** Knogledele samles på "skrumpet kranium". **C.** Positionering via patientspecifik guide. **D.** Fiksation mod restkranium med resorberbar osteosyntese. **E.** Afsluttet korrektion før lukning. **F.** Umiddelbar korrektion efter lukning af koronal adgang.

Fig. 2. Clinical photos of surgical treatment. **A.** Patient-specific guides fixed on the skull. **B.** Skull assemble on "shrunk skull model". **C.** Positioning via patient-specific guide. **D.** Fixation towards residual cranium with resorbable osteosynthesis. **E.** Completed correction before closure. **F.** Correction after closure of coronal access.

ne osteosynteres med resorberbar osteosyntese (RapidSorp, DepuySynthes®). Efter anlægning af dræn foretages såroilette og lukning af den koronale adgang. Brugen af virtuel kirurgisk planlægning kan anvendes bl.a. til bestemmelse af det intrakranielle volumen før og efter planlagt korrektion. På længere sigt vil dette være med til at validere behovet for korrektion og eventuel nødvendig overkorrektion (Fig. 3).

DISKUSSION

Ansigts- og kranieskelettets komplekse anatomi øger kompleksiteten ved korrektion og rekonstruktion. Traditionelt har rekonstruktionskirurgi for tilstande som kraniosynostose og

komplekse misdannelser i ansigtet været afhængig af kirurgens subjektive vurdering af form og æstetik præoperativt og med intraoperativ beslutningstagning baseret på faktorer som placeringen af osteotomier og formen på knoglesegmenterne til kraniofacial rekonstruktion (2). Selvom gode resultater kan opnås, resulterer den meget subjektive karakter af denne proces i kirurgi variable specifikke resultater og kan også føre til forlænget operationstid (3). Fremkomsten af virtuel kirurgisk planlægning (VSP) gennem computerstøttet design (CAD) og computerstøttet fremstillingsteknik (CAM) giver mulighed for arbejdsgange, der sikrer præcis præoperativ planlægning og mindsker risikoen for intraoperative fejl (4). Virtuel kirurgisk

planlægning tillader præoperativ planlægning af reproducerbare objektive mål, hvilket forbedrer det samlede resultat. Kirurgerne begynder operationen med at kende det endelige resultat. Andre fordele inkluderer bl.a. en bedre forståelse af deformatet, sygdomsforekomst og information om de nødvendige kirurgiske trin til forældre gennem visuelle 3d-billeder. Under planlægningen af operationen er kirurgerne i stand til at visualisere nøjagtigt, hvor de planlagte osteotomier vil blive foretaget i forhold til eventuelt kritiske anatomiske strukturer. Brug af virtuel kirurgisk planlægning fører til øget nøjagtighed ved rekonstruktion af kraniet ved kranieplastikker, ligesom den samlede operationstid afkortes og blodtab derigennem reduceres (3,5-6). ♦

Klinisk relevans

Patienter med kraniosynostose har øget risiko for forhøjet intrakranielt tryk med neuropatologiske skader til følge. Ved sammenvoksning af en enkelt sutur ses ca. 10 % risiko for forhøjet intrakranielt tryk, og risikoen stiger ved multiple sammenvoksninger. Indikation for korrektiv kraniofacial kirurgi omfatter således reduktion af mulige følger af forhøjet intrakranielt tryk og korrektion af morfologiske forandringer som følge af sammenvoksningen. Tidlig diagnostik af ændret kranieform hos spædbørn er derfor vigtigt.

Simulering af intrakranielt volumen

	Pre-operative	Planned	Percentage change (%)
Intercoronal distance	99.7 mm	116,5 mm	+16.85
Cephalic length	141.6 mm	143.6 mm	+1.41
Interzygomatic buttress distance	72.4 mm	72.4 mm	NA
Interzygomatic arch distance	94.3 mm	94.3 mm	NA
Anterior interorbital distance	16.6 mm	19.1 mm	+ 15.06
Lateral orbital distance	72.6 mm	77.8 mm	+7.16
Cephalic width	136.3 mm	136.3 mm	NA
Volume	1133874.50 mm ³	1247751.81 mm ³	+10.04

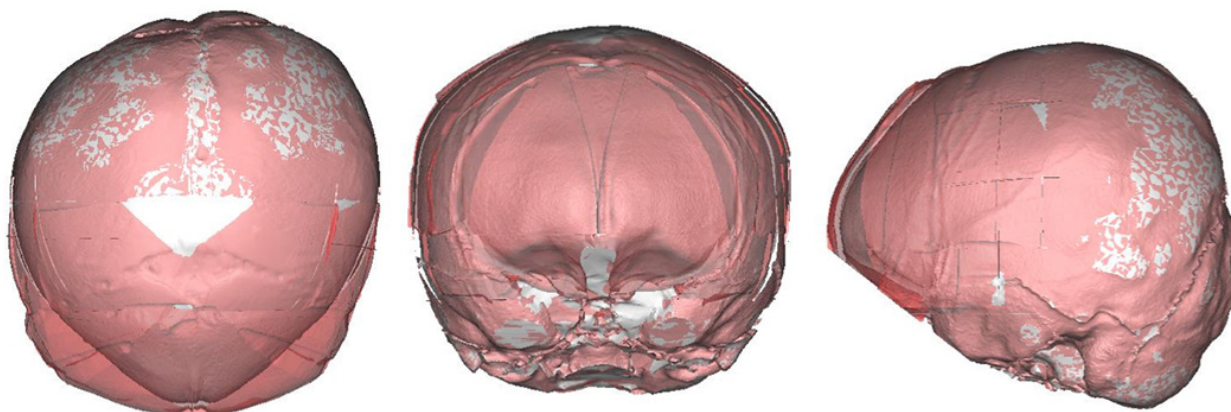


Fig. 3. Simulering af kranievolumeneksponering før og efter korrektion.
Fig. 3. Simulation of cranial volume changes before and after surgical correction.

ABSTRACT (ENGLISH)

VIRTUAL SURGICAL PLANNING OF TREATMENT OF CRANIOSYNOSTOSIS

BACKGROUND - Treatment of patients with simple or complex craniosynostosis consists of correcting deformity, and volume-increasing cranioplasty procedures. The extent and design of the cranioplasty procedures depends which suture that is affected. Typically, even simple synostosis can give rise to complex deformities on the remaining skull, as compensation for the local growth impediment. The skull corrections aim to ensure normalization of the skull shape and volume. With the development and use of computer-assisted surgery, corrective osteotomies can be planned and

guided, through which precision and predictability of the treatment is increased.

CASE STUDY - 3-month-old boy is referred, in 2016, due to a changed skull shape to the Department of Brain and Nerve Diseases, Rigshospitalet. Clinically, the patient was trigecephalic, caused by synostosis along the metopic suture. The patient is planned virtually and treated in collaboration with the Department of Maxillofacial Surgery.

CONCLUSION - Virtual surgical planning and the use of patient-specific guides enable the treatment of both simple and complex craniosynostosis with great accuracy, predictability and speed.

LITTERATUR

1. Mathijssen IMJ. Guideline for care of patients with the diagnoses of craniosynostosis: Working Group on Craniosynostosis. *J Craniofac Surg* 2015;26:1735-807.
2. Chim H, Wetjen N, Mardini S. Virtual surgical planning in craniofacial surgery. *Semin Plast Surg* 2014;28:150-8.
3. Steinbacher DM. Three-dimensional analysis and surgical planning in craniomaxillofacial surgery. *J Oral Maxillofac Surg* 2015 Dec;73(12 Suppl):40-56.
4. Kalmar CL, Xu W, Zimmerman CE et al. Trends in utilization of virtual surgical planning in pediatric craniofacial surgery. *J Craniofac Surg* 2020;31:1900-5.
5. Mathijssen IMJ. Updated guideline on treatment and management of craniosynostosis. *J Craniofac Surg* 2021;32:371-450.
6. D'Amore AL, Rasmussen M, Christensen L et al. Intra- and postoperative blood loss and transfusion requirements in children undergoing craniofacial surgery. *J Craniofac Surg* 2019;30:1798-1801.