

ABSTRACT

Sufficient højde og bredde af processus alveolaris er en vigtig forudsætning for at sikre en ideel implantatplacering i kæbeknoglen og etablere grundlaget for en korrekt æstetisk og funktionel udformning af den senere protetiske erstatning med en god langtidsprognose. Imidlertid ses ofte betragteligt svind af den faciale kæbeknogle efter traumatisk tandtab, tandekstraktion eller langvarig tandløshed. Genopbygning af processus alveolaris før implantatindsættelse er derfor ofte nødvendigt, når dimensionerne er utilstrækkelige til at sikre minimum 1-2 mm knogle omkring hele implantatet. Lateral genopbygning af processus alveolaris med en autolog knogleblok er den hyppigst anvendte kirurgiske procedure til breddeøgning af processus alveolaris før implantatindsættelse. Langtidsundersøgelser og systematiske oversigtsartikler har vist høj overlevelse af suprastruktur og implantat, begrænset periimplantært marginalt knogletab, forudsigtelig breddeøgning af processus alveolaris og relativt få komplikationer. I nærværende oversigtsartikel præsenteres den nuværende viden om lateral genopbygning af processus alveolaris med en autolog knogleblok før implantatindsættelse. Endvidere illustreres den kirurgiske procedure.

EMNEORD Alveolar bone loss | alveolar ridge augmentation | dental implants | oral surgical procedures



Korrespondanceansvarlig førsteforfatter:
THOMAS STARCH-JENSEN
thomas.jensen@rn.dk

Lateral genopbygning af processus alveolaris med en autolog knogleblok før implantatindsættelse

THOMAS STARCH-JENSEN, klinisk professor, overtandlæge, postgraduat klinisk lektor, ph.d., specialtandlæge i tand-, mund- og kæbekirurgi, Kæbekirurgisk Afdeling, Aalborg Universitetshospital, og Klinisk Institut, Det Sundhedsvidenskabelige Fakultet, Aalborg Universitet

JENS JØRGEN THORN, ledende overtandlæge, ph.d., specialtandlæge i tand-, mund- og kæbekirurgi, Kæbekirurgisk Afdeling, Sydvestjysk Sygehus Esbjerg, Syddansk Universitetshospital

JONAS PETER BECKTOR, docent, overtandlæge, med.dr., specialtandlæge i tand-, mund- og kæbekirurgi, Afdeling for Kæbekirurgi og Oral Medicin, Odontologisk Fakultet, Malmø Universitet, Sverige, og Specialtandlægerne Becktor, Hellerup/København

SIMON STORGÅRD JENSEN, professor, overtandlæge, dr.odont., specialtandlæge i tand-, mund- og kæbekirurgi, Afdeling for Kæbekirurgi, HovedOrtoCentret, Rigshospitalet, og Fagområde Oral Kirurgi, Sektion for Oral Biologi og Immunpatologi, Odontologisk Institut, Det Sundhedsvidenskabelige Fakultet, Københavns Universitet

► Accepteret til publikation den 15. november 2021

Tandlægebladet 2022;126:432-41

SUFFICIENT HØJDE OG BREDE af processus alveolaris er en forudsætning for at sikre en ideel implantatplacering i kæbeknoglen og etablere grundlaget for en korrekt æstetisk og funktionel udformning af den efterfølgende protetiske erstatning med en god langtidsprognose (1). Imidlertid kan der forekomme et betragteligt svind af den faciale kæbeknogle efter tandekstraktion, traumatisk tandtab eller langvarig tandløshed, som umuliggør implantatindsættelse eller optimal placering af implantatet i kæbeknoglen (2-4).

Genopbygning af processus alveolaris før implantatindsættelse er derfor ofte nødvendigt, når dimensionerne er utilstrækkelige til at sikre minimum 1-2 mm knogle omkring hele implantatet (5). Forskellige kirurgiske teknikker og transplantationsmaterialer af autolog, allogen, xenogen og alloplastisk

oprindelse har tidligere været anvendt til lateral genopbygning af processus alveolaris (6-8). Når et bloktransplantat anvendes, er risikoen for komplikationer, inklusive dehiscens, infektion og afstødning af transplantationsmaterialet imidlertid signifikant forøget ved anvendelse af allogene og xenogene bloktransplantater sammenlignet med autologe bloktransplantater (6,7).

Klassifikation af knogledefekter i relation til en anbefalet kirurgisk procedure til genopbygning af processus alveolaris enten før eller i forbindelse med implantatbehandling er beskrevet i en tidligere oversigtsartikel (9). Lateral genopbygning af processus alveolaris ved hjælp af en fikseret autolog knogleblok til recipientknoglen er således den hyppigst anvendte kirurgiske teknik til breddeøgning af processus alveolaris ved klasse IV- og V-knogledefekter (Fig. 1) (9). Langtidsundersøgelser og systematiske oversigtsartikler har vist høj overlevelse af suprastruktur og implantat, begrænset periimplantært marginalt knogletab, betydelig breddeøgning af processus alveolaris og relativt få komplikationer efter lateral genopbygning af processus alveolaris (10-20). Imidlertid er anvendelse af en autolog knogleblok forbundet med en uforudsigelig resorption af det genopbyggede område (9-12), hvorfor knogleblokken oftest dækkes med et ikke-resorberbart knogleerstatningsmateriale alene eller i kombination med et partikulært autologt knogletransplantat, som afslutningsvis afdækkes med en resorberbar/ikke-resorberbar membran for at minimere resorptionen (9,17,21).

I nærværende oversigtsartikel præsenteres den nuværende viden om lateral genopbygning af processus alveolaris med en autolog knogleblok, og den kirurgiske procedure illustreres. Nærværende oversigtsartikel er ikke en systematisk oversigtsartikel, men en oversigtsartikel baseret på selekterede artikler med lang observationsperiode.

KIRURGISK PROCEDURE

Lateral genopbygning af processus alveolaris med en autolog knogleblok foretages almindeligvis i lokalanalgesi, eventuelt kombineret med sedering eller i generel anæstesi. En standar-

Skematisk fremstilling af klasse IV- og V-knogledefekt

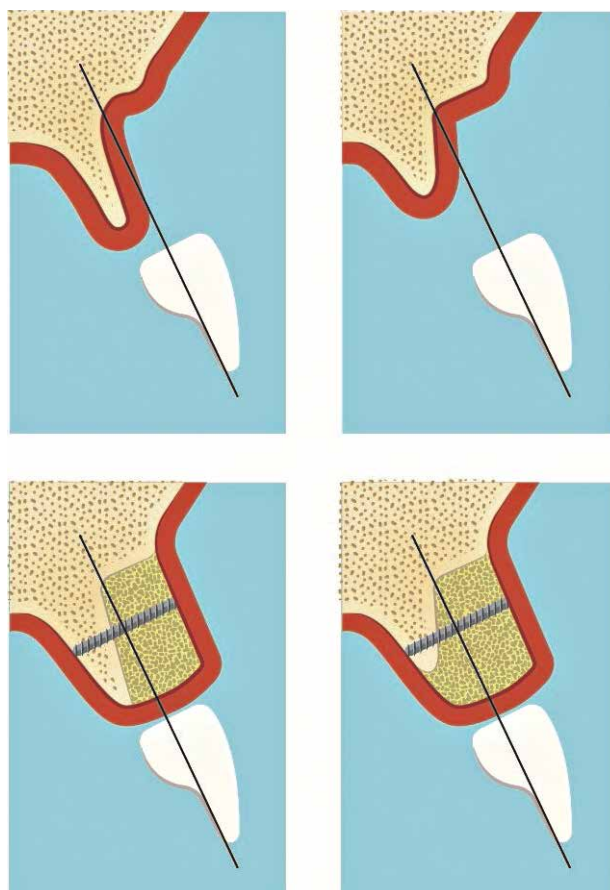


Fig. 1. Klasse IV-knogledefekt, som kræver lateral genopbygning af processus alveolaris før implantatindsættelse, mens klasse V-knogledefekt nødvendiggør både lateral og vertikal genopbygning.

Fig. 1. Class IV bone deficiency requires lateral alveolar ridge augmentation prior to implant placement, while Class V bone deficiency necessitates both lateral and vertical alveolar ridge augmentation.

Medicinering

Kirurgisk intervention	Analgetika	Antibiotikum	Anxiolytikum
Lateral genopbygning af processus alveolaris med en autolog knogleblok	<p><i>Præoperativt:</i> Tabl. Ibuprofen 400 mg Tabl. Panodil 1 g</p> <p><i>Postoperativt:</i> Tabl. Ibuprofen 400 mg, p.n. maks. 1 tabl. x 4 Tabl. Panodil 500 mg, p.n. maks. 2 tabl. x 4</p>	<p><i>Præoperativt:</i> Tabl. Amoxicillin 2 g Penicillinallergi: Tabl. Clindamycin 600 mg</p> <p><i>Postoperativt:</i> Ingen indikation for rutinemæssig brug af postoperativt antibiotikum</p>	<p><i>Præoperativt:</i> Tabl. Triazolam 0,125 mg (vægt: 50-65 kg) Tabl. Triazolam 0,250 mg (vægt: 65-80 kg) Tabl. Triazolam 0,375 mg (vægt: > 80 kg)</p>

Forkortelser: Tabl.: tablet, p.n.: pro necessitate (efter behov).

Tabel 1. Præ- og postoperativ medicinering i forbindelse med lateral genopbygning af processus alveolaris med en autolog knogleblok.

Table 1. Pre- and postoperative medication in conjunction with lateral alveolar ridge augmentation with an autogenous bone block graft.

diseret vejledning til præ- og postoperativ medicinering af raske voksne personer ved lateral genopbygning af processus alveolaris med en autolog knogleblok er præsenteret i Tabel 1, og skematisk illustration af den kirurgiske procedure er vist i

Fig. 2. Ordination af præ- og postoperativ kortikosteroid kan i udvalgte patienttilfælde være hensigtsmæssigt for at mindske ødemet i vævet efter udtagning af større uni- og bilaterale knogleblokke fra mandiblen.

Kirurgisk procedure ved lateral genopbygning af processus alveolaris med en autolog knogleblok

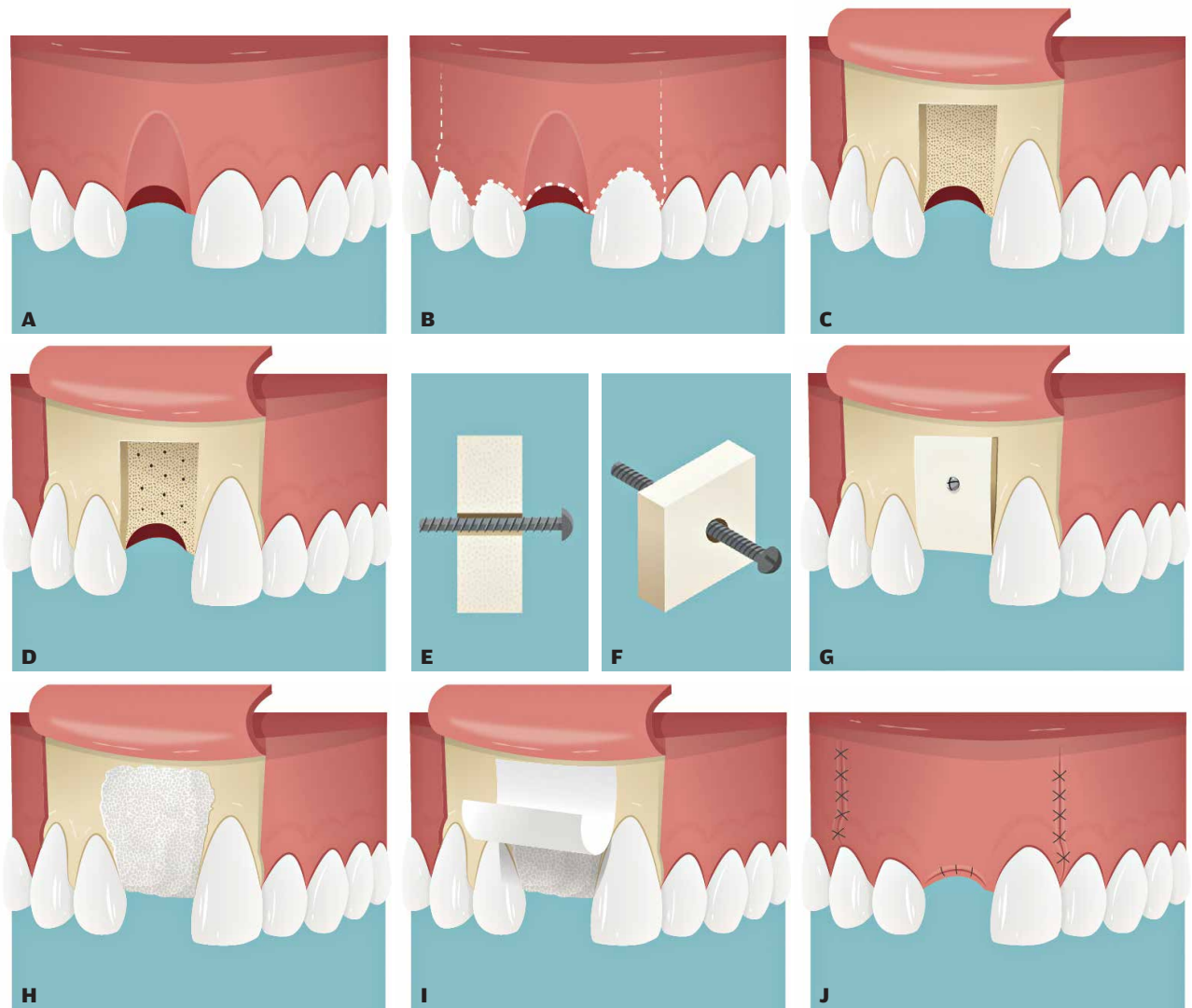


Fig. 2. A. Manglende 1+ med facial atrofi af processus alveolaris. **B.** Incision på toppen af processus alveolaris regio 1+ fortsættende marginalt langs nabotænderne med bilateralt aflastningsnit i sulcus alveololabialis. **C.** Efter rougering af slimhinde og periost synliggøres den faciale atrofi af processus alveolaris. **D.** Den kortikale faciale knogle svarende til recipientstedet perforeres multiple steder for at facilitere vaskularisering og integration af knogleblokken. **E.** Et gennemgående hul med en større diameter end selve osteosynteseskruen præpareres. **F.** Osteosynteseskruen er gennemgående i knogleblokken og fikseres udelukkende i recipientknoglen ved hjælp af kompressionskrueprincippet. **G.** Knogleblokken tilpasses, således at den kan anlægges passivt svarende til recipientstedet og fikseres med en osteosynteseskrue. **H.** Knogleblokken dækkes med et ikke-resorberbart transplantationsmateriale alene eller i kombination med partikulært autogt knogletransplantat. **I.** Det genopbyggede område afdækkes afslutningsvis med en resorberbar eller ikke-resorberbar membran. **J.** Primær suturering af slimhinden efter mobilisering af den faciale slimhindelap.

Fig. 2. A. Missing right central incisor with facial atrophy of the alveolar process. **B.** Crestal incision on the top of the alveolar process corresponding to the right central incisor region continuing along the adjacent teeth with bilateral facial releasing incisions. **C.** The facial atrophy of the alveolar process is obvious after reflecting the oral mucosa. **D.** The cortical facial bone plate corresponding to the recipient site is perforated at multiple sites to facilitate vascularisation and integration of the autogenous bone block graft. **E.** A hole with a diameter larger than the osteosynthesis screw is prepared. **F.** The osteosynthesis screw can slide through the hole in the bone block graft and engages solely in the recipient bone using the lag screw principle. **G.** The bone block graft is adjusted so that it can be applied passively corresponding to the recipient site and fixed with an osteosynthesis screw. **H.** The bone block is covered with a non-resorbable bone substitute material alone or in combination with a particulate autogenous bone graft. **I.** The augmented area is finally covered with a resorbable or non-resorbable membrane. **J.** Primary wound closure after mobilizing the facial mucoperiosteal flap.

Indledningsvis lægges en incision på toppen af processus alveolaris svarende til det tandløse område fortsættende marginalt langs nabotænderne til mindst en tandbredde fra den manglende tand med bilaterale aflastningssnit ud i sulcus alveololabialis/buccalis. Slimhinde og periost rougneres til side, hvorefter eventuelle blødtvævsrester svarende til den faciale atrofiske knogleoverflade fjernes med rougine eller skarp ske. Den kortikale faciale knogle svarende til recipientstedet perforeres multiple steder med et lille rosenbor eller fissurbor med det formål at facilitere vaskularisering og integration af knogleblokken. Den udtagne knogleblok tilpasses, og skarpe knoglekanter afrundes, således knogleblokken kan anlægges passivt svarende til recipientstedet. Med rosenbor eller fissurbor præpareres et gennemgående hul i knogleblokken med en større diameter end selve osteosynteseskruen, således at osteosynteseskruen udelukkende fikseres i recipientknoglen og fastholdes ved hjælp af kompressionsskrueprincippet. Såfremt der fortsat er skarpe knoglekanter svarende til den fikserede knogleblok, foretages en afglatning, hvorefter knogleblokken almindeligvis dækkes med et ikke-resorberbart transplantationsmateriale alene eller i kombination med et partikuleret autologt knogletransplantat. Det genopbyggede område afdækkes afslutningsvis med en resorberbar eller ikke-resorberbar membran, hvorefter periost svarende til den faciale slimhindelap gennemskæres, således at slimhindelappen kan strækkes og anlægges passivt over det genopbyggede område. Herefter sutureres slimhinden med resorberbar eller ikke-resorberbar sutur. Et patienttilfælde er vist i Fig. 3.

Implantatindsættelse efter lateral genopbygning af processus alveolaris foretages som hovedregel efter seks måneder.

OVERLEVELSE AF SUPRASTRUKTUR

Overlevelse af suprastrukturen efter lateral genopbygning af processus alveolaris med en autolog knogleblok er beskrevet i få langtidsundersøgelser (17,18,20).

En randomiseret 10-års undersøgelse har vist en overlevelse af suprastrukturen på 88 % efter lateral genopbygning af processus alveolaris i den anteriore del af overkæben med en autolog knogleblok, inklusive en dækkende resorberbar kollagen membran eller ingen membran. Tab af suprastruktur var i denne undersøgelse forårsaget af porcelænsafsprængning eller mistet implantat (18).

En prospektiv 10-års undersøgelse har vist en overlevelse af suprastrukturen på 95 % efter lateral genopbygning af processus alveolaris i den anteriore del af overkæben og den posteriore del af underkæben med en autolog knogleblok, som blev dækket af et ikke-resorberbart knogleerstatningsmateriale og en resorberbar kollagen membran (17). Tab af suprastruktur var i denne undersøgelse forårsaget af porcelænsafsprængning eller løsning af abutmentskruen (17).

En retrospektiv 10-års undersøgelse har vist en overlevelse af suprastrukturen på 100 % efter lateral genopbygning af processus alveolaris i den posteriore del af underkæben med en autolog knogleblok og en dækkende resorberbar kollagen membran (20).

Det kan derfor konkluderes, at lateral genopbygning af processus alveolaris med en autolog knogleblok før implantatind-

Klinisk relevans

Genopbygning af processus alveolaris før implantatindsættelse er nødvendigt, når dimensionerne af processus alveolaris er utilstrækkelige til at sikre minimum 1-2 mm knogle omkring hele implantatet. Lateral genopbygning med en autolog knogleblok er den hyppigst anvendte kirurgiske procedure til breddeøgning af processus alveolaris før implantatindsættelse. Langtidsundersøgelser og systematiske oversigtsartikler har vist høj overlevelse af suprastruktur og implantat, begrænset periimplantært marginalt knogletab, forudsigelig breddeøgning af processus alveolaris og få komplikationer ved korrekt udførelse af denne kirurgiske procedure.

sættelse er karakteriseret ved høj overlevelse af suprastrukturen. Imidlertid er der behov for flere langtidsundersøgelser, der kan underbygge ovenstående konklusion.

OVERLEVELSE AF IMPLANTAT

Systematiske oversigtsartikler har vist, at implantatoverlevelsen varierede mellem 89 % og 100 % efter lateral genopbygning af processus alveolaris med en autolog knogleblok (12-16).

En randomiseret 10-års undersøgelse har vist en implantatoverlevelse på 100 % efter lateral genopbygning af processus alveolaris i den anteriore del af overkæben med en autolog knogleblok, inklusive en dækkende resorberbar kollagen membran sammenlignet med en implantatoverlevelse på 94 % uden en dækkende membran (18).

En prospektiv 10-års undersøgelse har vist en implantatoverlevelse på 98 % efter lateral genopbygning af processus alveolaris i den anteriore del af overkæben og den posteriore del af underkæben med en autolog knogleblok, der blev dækket med et ikke-resorberbart knogleerstatningsmateriale og en resorberbar kollagen membran (17).

En retrospektiv 10-års undersøgelse har vist en implantatoverlevelse på 100 % efter lateral genopbygning af processus alveolaris i den posteriore del af underkæben med en autolog knogleblok og en resorberbar kollagen membran (20).

Det kan således konkluderes, at lateral genopbygning af processus alveolaris med en autolog knogleblok før implantatindsættelse er karakteriseret ved høj implantatoverlevelse.

PERIIMPLANTÆRT MARGINALT KNOGLETAB

Periimplantært marginalt knogletab efter lateral genopbygning af processus alveolaris med en autolog knogleblok er beskrevet i flere undersøgelser (18,20,22-24).

En randomiseret 10-års undersøgelse har vist et gennemsnitligt periimplantært marginalt knogletab på 0,3-0,5 mm efter lateral genopbygning af processus alveolaris i den anteriore del af overkæben med en autolog knogleblok, inklusive en dækkende resorberbar kollagen membran eller ingen membran (18).

En prospektiv 10-års undersøgelse har vist, at 92 % af de indsatte implantater havde et periimplantært marginalt ▶

Lateral genopbygning af processus alveolaris med en autolog knogleblok

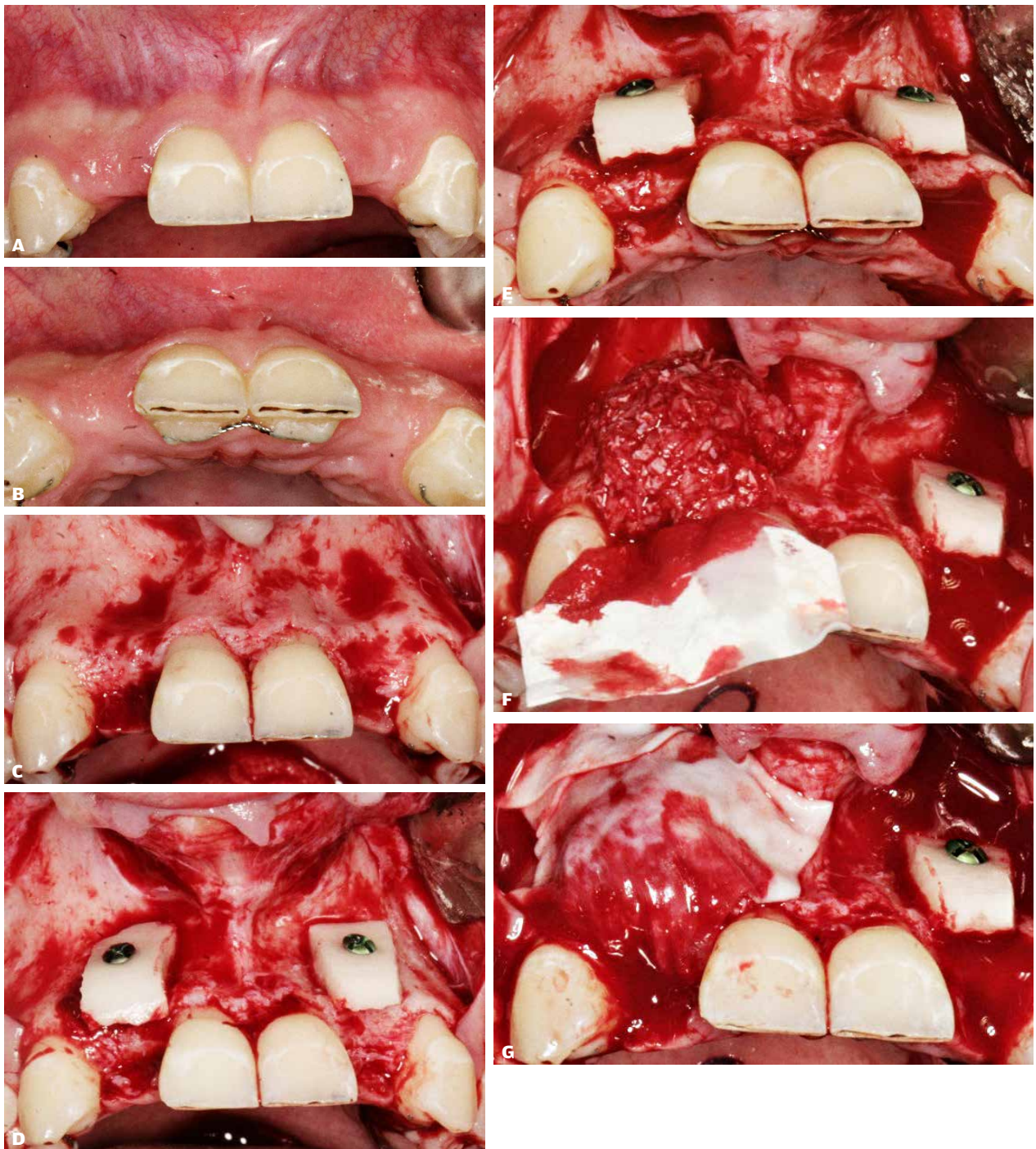

Fig. 3. A, B. Agenesis af 12+2 med facial atrofi af processus alveolaris. **C.** Incision på toppen af processus alveolaris regio 2+ og +2 gående marginalt langs nabotænderne med bilaterale aflastningssnit i sulcus alveololabialis. **D, E.** Den udtagne knogleblok er tilpasset recipientstedet og fikseret med en osteosynteseskrue. **F.** Den fikserede knogleblok dækkes med et ikke-resorberbart transplantationsmateriale blandet med partikulært autolog knogle. **G.** Afslutningsvis dækkes det opbyggede område med en resorberbar membran.

Fig. 3. A, B. Agenesis of 12 and 22 with facial atrophy of the alveolar process. **C.** Crestal incision at the alveolar process in the areas of 12 and 22 continuing marginally along the adjacent teeth with bilateral releasing incisions in the alveolar sulcus. **D, E.** The harvested bone block graft is adapted to the recipient site and fixed with an osteosynthesis screw. **F.** The fixed bone block graft is covered with a non-resorbable bone substitute material mixed with a particulate autogenous bone graft. **G.** Finally, the augmented area is covered by a resorbable membrane.

knoglesvind mindre end 0,5 mm, mens 8 % af de indsatte implantater havde et periimplantært marginalt knoglesvind på 0,5-0,8 mm efter lateral genopbygning af processus alveolaris i den anteriore del af overkæben og den posteriore del af underkæben med en autolog knogleblok, som blev dækket af et ikke-resorberbart knogleerstatningsmateriale og en resorberbar kollagen membran (17).

En retrospektiv 10-års undersøgelse har vist et gennemsnitligt periimplantært marginalt knogletab på 0,6 mm efter lateral genopbygning af processus alveolaris i den posteriore del af underkæben med en autolog knogleblok og en dækkende resorberbar kollagen membran (20).

En retrospektiv femårs undersøgelse har vist et gennemsnitligt periimplantært marginalt knoglesvind på 2,7 mm efter lateral genopbygning af processus alveolaris i overkæben med en autolog knogleblok fra hoftekammen (23).

En prospektiv etårs undersøgelse har vist et gennemsnitligt periimplantært marginalt knogletab på 0,2 mm efter lateral genopbygning af processus alveolaris i den posteriore del af underkæben med en autolog knogleblok og en dækkende resorberbar kollagen membran (24).

En retrospektiv etårs undersøgelse har vist et gennemsnitligt periimplantært marginalt knogletab på 0,2 mm efter lateral genopbygning af processus alveolaris i over- og underkæben med en autolog knogleblok, som blev dækket af partikulært autologt knogletransplantat blandet med partikulært syntetisk knogleerstatningsmateriale og en resorberbar kollagen membran (22).

Det kan derfor konkluderes, at implantater indsat i områder, hvor der tidligere er foretaget lateral genopbygning af processus alveolaris med en autolog knogleblok, er karakteriseret ved begrænset periimplantært marginalt knogletab. Imidlertid er der behov for flere langtidsundersøgelser, der kan understøtte denne konklusion.

BREDDEØGNING AF PROCESSUS ALVEOLARIS

Breddeøgning af processus alveolaris efter lateral genopbygning med en autolog knogleblok er rapporteret i flere korttidsundersøgelser (Tabel 2).

Den gennemsnitlige bredde af processus alveolaris før lateral genopbygning varierede mellem 0,3 mm og 5,3 mm (17,21,24-33). Den intraoperative bredde af processus alveolaris umiddelbart efter lateral genopbygning med en autolog knogleblok og eventuelt dækkende knogleerstatningsmateriale varierede mellem 6,5 mm og 8,0 mm, hvor bredden af den applicerede knogleblok blev angivet som værende mellem 3,8 mm og 5,0 mm (21,24,27,30-32). Bredden af processus alveolaris i forbindelse med implantatindsættelsen varierede mellem 5,0 mm og 10,1 mm, og den gennemsnitlige breddeøgning af processus alveolaris varierede mellem 2,9 mm og 4,6 mm (17,21,24-26,28-33).

En prospektiv 10-års undersøgelse har vist en gennemsnitlig bredde af processus alveolaris på 8,1 mm efter lateral genopbygning med en autolog knogleblok, inklusive dækkende ikke-resorberbart knogleerstatningsmateriale og en resorberbar kollagen membran, hvor den initiale bredde af processus alveolaris var 3,2 mm (17).

Det kan derfor konkluderes, at lateral genopbygning af processus alveolaris med en autolog knogleblok før implantatindsættelse øger bredden af processus alveolaris med gennemsnitligt 3-5 mm.

BREDDEREDUKTION AF PROCESSUS ALVEOLARIS

Breddereduktion af processus alveolaris efter lateral genopbygning med en autolog knogleblok er rapporteret i flere korttidsundersøgelser (Tabel 2).

Den gennemsnitlige breddereduktion af processus alveolaris vurderet i forbindelse med implantatindsættelsen varierede mellem 0,3 mm og 2,3 mm sammenholdt med bredden af processus alveolaris umiddelbart efter knoglegenopbygningen (17,21,24,27,30,31). Den procentvise breddereduktion varierede mellem 3 % og 24 % (17,21,28-32). Breddereduktionen var signifikant mindre ved anvendelse af en dækkende ekspanderet polytetrafluoroethylene (e-PTFE)-membran sammenlignet med ingen membran (27). Tilsvarende er der rapporteret mindre breddereduktion ved anvendelse af dækkende ikke-resorberbart knogleerstatningsmateriale og en kollagen resorberbar membran sammenlignet med intet knogleerstatningsmateriale og ingen membran (29,31).

En prospektiv 10-års undersøgelse har vist en gennemsnitlig breddereduktion af processus alveolaris på 0,4 mm svarende til 7,7 % efter lateral genopbygning med en autolog knogleblok, som blev dækket med ikke-resorberbart knogleerstatningsmateriale og en resorberbar kollagen membran (17). Autolog knogleblok fra mandiblens symfyserregion viste signifikant mindre breddereduktion sammenlignet med knogleblok fra ramus mandibulae, mens ingen signifikant forskel kunne påvises i relation til recipientsted og alder (17). Imidlertid fandtes større breddereduktion hos kvinder sammenlignet med mænd efter en 10 års observationsperiode.

Imidlertid er vurderingen af breddeøgning- og reduktion efter lateral genopbygning af processus alveolaris med en autolog knogleblok oftest baseret på todimensionelle intraoperative målinger eller tomografiske røntgenoptagelser. Det genopbyggede område efter lateral genopbygning af processus alveolaris med en autolog knogleblok er en tredimensionel struktur, hvorfor tredimensionel analyse ved hjælp af CT- eller CBCT-scanning er nødvendigt for at vurdere de reelle morfologiske ændringer. En nyligt publiceret etårs pilotundersøgelse har vist en tredimensionel volumenreduktion af det genopbyggede område på 44 % efter lateral genopbygning af processus alveolaris med en autolog knogleblok fra ramus mandibulae ved hjælp af CBCT-analyse (34). En nyligt publiceret randomiseret klinisk undersøgelse har vist ingen signifikant forskel i tredimensionel volumenreduktion af det genopbyggede område efter lateral genopbygning af processus alveolaris med en autolog knogleblok fra ramus mandibulae med en dækkende membran bestående af blodpladerigt fibrin sammenlignet med en resorberbar kollagen membran og ikke-resorberbart knogleerstatningsmateriale efter seks måneder (35). Imidlertid fandtes en signifikant større volumenreduktion af det genopbyggede område i incisiv- og hjørnetandsregionen sammenlignet med præmolarregionen. ▶

Breddeændringer

Pt	Doner	Lateral genopbygning (antal)	Dækkende materiale	Helingsperiode knogleblok (M, range)	Bredde af processus alveolaris (mm, range/SD)				Bredde af knogleblok (mm, range)	Bredde-reduktion (mm, range)	Bredde-øgning (mm, range)	Ref.
					Præ-operativt	Umiddelbart postoperativt	Implantatindsættelse	Follow-up				
40	MS: IR RM: IR	66	e-PTFE membran	8,9 (7-14)	3,5 (2-4,5)		7,1 (5-10)				3,5 (1-6,5)	Buser, 1996 (25)
15	Hoften: 9 Kraniet: 2 MS: 4	48	Ingen	6-8	2,7 (2-3,5)	8,1 (7,5-9)	6,7 (5-8)				4,0 (3-5,5)	Chiapasco, 1999 (26)
5	MS: 5	5	e-PTFE membran	6	0,3 (0-0,8)				4,0 (2,3-6,2)	0,3 (0-0,8)	3,7 (1,5-6,2)	Antoun, 2001 (27)
7	MS: 7	8	Ingen	6	2,3 (1,7-4,6)				5,1 (3,3-6,1)	2,3* (1,7-4,6)	2,9 (0,8-4,3)	Antoun, 2001 (27)
15	MS: 13 RM: 5	18	Ingen	6		6,5 (5-11)	5,0 (3-7)			24%		Cordaro, 2002 (28)
12	MS: 8 RM: 4	12	Bio-Oss	5,5 (4-8)	3,0 (2-4)	8,3 (7-9)	7,4 (4-8,5)			9,3%		Maiorana, 2005 (29)
14	MS: 10 RM: 4	14	Ingen	5,4 (4-8)	2,8 (2-4)	8,6 (8-9)	7,1 (4-8)			18,3%		Maiorana, 2005 (29)
42	MS: 36 RM: 6	58	Bio-Oss Bio-Gide membran	5,8 (5-14)	3,1 (0,5-5)	8,0 (6-10)	7,7 (6-10)		5,0 (3-7)	0,4 (7,2%) (0-2)	4,6 (2,5-7)	Von Arx, 2006 (21)
8	MS: 8	8	Ingen	4	3,2 (2,7-3,8)		6,4 (5,5-7,2)		3,8 (3,4-4,4)	0,6 (0,1-1,1)		Ozkan, 2007 (24)
15	RM: 15	15	Ingen	5,3 (3-9)	3,1 (2,5-4)	7,7 (6,5-9)	7,1 (5,5-8)		4,6 (3-6)	0,6 (13,1%) (0-1,5)	4,0 (2,5-5,5)	Acocella, 2010 (30)
8	RM: 11	11	Bio-Oss Bio-Gide membran	4	2,6 (1-5)	6,7 (4-9)	6,5 (4-9)		4,2 (2-7)	0,3 (6%) (÷2-3)	3,9 (1-7)	Cordaro, 2011 (31)
9	RM: 11	11	Bio-Gide membran	4	3,2 (1,5-6)	7,7 (6-12)	6,9 (5-9)		4,6 (2-8,5)	0,9 (21%) (0-7)	3,7 (1,5-5,5)	Cordaro, 2011 (31)
15	MS: 7 RM: 8	15	Ingen	4	3,3 (1,5-4)		7,4 (5,7-9,6)		4,3 (3-6,5)	3% (0-8%)		Verdugo, 2011 (32)
14	Hoften: 8 RM: 6	19	Bio-Oss Bio-Gide membran	5	5,3 ± 0,9 5,2 ± 0,7		8,5 ± 0,8 10,1 ± 0,7*					Monje 2015 (33)
42	MS: IR RM: IR	52	Bio-Oss Bio-Gide membran	6	3,2 ± 0,8	8,1 ± 1,0	7,8 ± 1,0	10 år: 8,1 ± 1,5		0,4 (7,7%)		Chappuis 2017 (17)

e-PTFE: ekspanderet polytetrafluoroethylene, M: måneder, MS: mandibulens symfyse-region, Pt: patienter, RM: ramus mandibulae, IR: ikke rapporteret, Ref: reference, *: Statistisk signifikant

Table 2. Lateral genopbygning af processus alveolaris med en autolog knogleblok før implantatindsættelse.

Table 2. Lateral alveolar ridge augmentation with an autogenous bone block graft before implant placement.

Det kan derfor konkluderes, at en breddereduktion af processus alveolaris næsten altid forekommer efter lateral genopbygning med en autolog knogleblok. Imidlertid kan breddereduktionen mindskes ved anvendelse af et dækkende ikke-resorberbart knogleerstatningsmateriale og en resorberbar eller ikke-resorberbar membran. Imidlertid er der behov for flere langtidsundersøgelser med anvendelse af tredimensionelle analyser før endelige konklusioner om breddereduktionen og volumenforandringer af processus alveolaris efter lateral genopbygning med en autolog knogleblok kan angives.

KOMPLIKATIONER

Komplikationer efter lateral genopbygning af processus alveolaris med en autolog knogleblok er generelt sjældent forekommende, hvilket er dokumenteret i flere systematiske oversigtsartikler (12-16). Imidlertid er der risiko for påvirket sensibilitet svarende til hagens og underlæbens hud, inklusive mundslimhinden og prolabium i forbindelse med udtagning af en autolog knogleblok fra mandiblen (36). Hyppigheden af komplikationer ved udtagning af en autolog knogleblok fra mandiblen er tidligere beskrevet i nærværende tema.

Hævelse, smerte, infektion, dehiscens, blottelse og eventuel afstødning af transplantationsmaterialet er kendte og

velbeskrevne komplikationer efter lateral genopbygning af processus alveolaris med en autolog knogleblok (12-16,37). Dehiscens svarende til den dækkende slimhinde med blottelse af en resorberbar membran behandles almindeligvis med 0,1 % klorhexidin mundskylning og grundigt rehold, hvorefter sekundær heling opnås i de fleste patienttilfælde. Blottelse af en ikke-resorberbar membran nødvendiggør imidlertid fjernelse af membranen. Dehiscens af den dækkende slimhinde med mindre blottelse af knogleblokken kan oftest behandles sufficient ved beslibning og forsækning af den blotlagte knogleoverflade, hvorefter sekundær heling opnås i de fleste patienttilfælde, mens en større blottelse af knogleblokken i de fleste tilfælde nødvendiggør fjernelse af hele knogleblokken (Fig. 4).

Det kan derfor konkluderes, at intra- og postoperative komplikationer, inklusive alvorlige komplikationer i relation til lateral genopbygning af processus alveolaris med en autolog knogleblok er sjældent forekommende, såfremt korrekt kirurgisk teknik anvendes.

TILFREDSHED AF PATIENT OG TANDLÆGE

Tilfredshed af patient og tandlæge med implantatbehandlingen forudgået af lateral genopbygning af processus alveolaris med en autolog knogleblok er vurderet i få undersøgelser (18,20).

En randomiseret 10-års spørgeskemaundersøgelse af patienttilfredsheden efter lateral genopbygning af processus alveolaris i den anteriore del af overkæben med en autolog knogleblok, inklusive en dækkende resorberbar membran eller ingen membran viste en gennemsnitlig værdi på 86, målt ved hjælp af visuel analog skala (VAS, 0-100) (18). Imidlertid var kun 60 % fuldstændigt tilfredse med udseendet af den periimplantære slimhinde (18).

En retrospektiv 10-års spørgeskemaundersøgelse af æstetikken og funktionen af den protetiske erstatning, den samlede behandling og den periimplantære slimhinde efter lateral genopbygning af processus alveolaris i den posteriore del af underkæben med en autolog knogleblok og en resorberbar membran viste en gennemsnitlig VAS-værdi større end 88 (0-100) (20). Tandlægelig vurdering ved hjælp af det såkaldte Pink Esthetic Score (PES) og White Esthetic Score (WES) (38) viste en gennemsnitlig værdi på 16,6, hvor værdier over 14,4 anses for at repræsentere et acceptabelt behandlingsresultat (20).

Det kan derfor konkluderes, at lateral genopbygning af processus alveolaris med en autolog knogleblok medfører en acceptabel patient- og tandlægelig tilfredshed. Imidlertid er der behov for flere langtidsundersøgelser med fokus på patient og tandlægelig tilfredshed.

REKOMMANDATION OG BEHANDLINGSRETNINGSLINJER

Lateral genopbygning af processus alveolaris med en autolog knogleblok har vist høj langtidsoverlevelse af suprastruktur og implantat, begrænset periimplantært marginalt knogletab, forudsigtelig breddeøgning af processus alveolaris, acceptabel patient og tandlægelig tilfredshed samt relativt få komplikationer. Imidlertid findes der kun få langtidsundersøgelser. Der er ►

Blottelse af knogleblokken

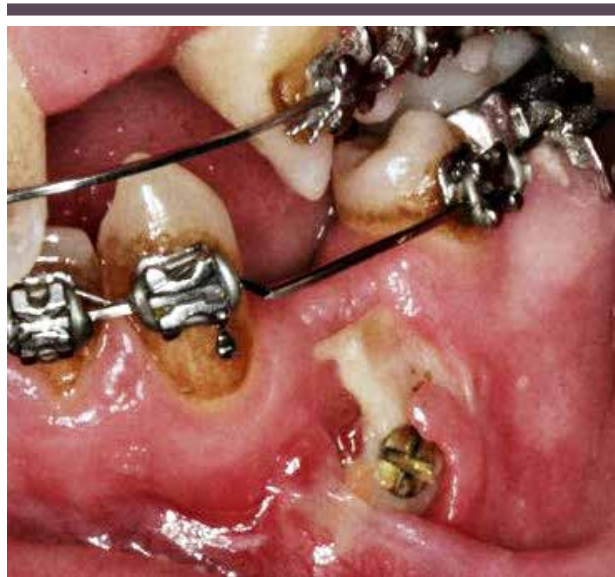

Fig. 4. Patient med multipel tandagenesi, som har fået foretaget lateral genopbygning af processus alveolaris regio -4 med en autolog knogleblok fra ramus mandibulae dækket med et ikke-resorberbart knogleerstatningsmateriale og en resorberbar kollagen membran. I den tidlige postoperative periode opstod der blottelse af knogleblokken, inklusive osteosynteseskruen, som nødvendiggjorde fjernelse af knogleblokken.

Fig. 4. Patient with multiple tooth agenesis, who has undergone lateral ridge augmentation in region 34 with an autogenous bone block from the ascending mandibular ramus covered by a non-resorbable bone substitute and a resorbable collagen membrane. In the early postoperative period, the autogenous bone block graft including the osteosynthesis screw was exposed, which necessitates removal of the bone block graft.

således behov for flere langtidsundersøgelser til understøttelse af ovennævnte konklusioner, inklusive vurdering af behovet for en dækkende resorberbar eller ikke-resorberbar membran

over det genopbyggede område. Tredimensionelle analyser af den reelle breddeøgning af processus alveolaris bør inkluderes i disse undersøgelser. ♦

ABSTRACT (ENGLISH)

LATERAL ALVEOLAR RIDGE AUGMENTATION WITH AN AUTOGENOUS BONE BLOCK GRAFT

Sufficient height and width of the alveolar process is an important prerequisite to ensure ideal implant placement in the alveolar process as well as an optimal positioning for correct aesthetic and functional outline of the prosthetic solution with a good long-term prognosis. However, considerable atrophy of the buccal alveolar process is often seen following traumatic tooth loss, tooth extraction or prolonged edentulousness. Alveolar ridge augmentation prior to implant placement is therefore frequently necessary when the dimensions are in-

sufficient to ensure a minimum of 1-2 mm of bone around the entire implant. Lateral alveolar ridge augmentation with an autogenous bone block graft is the most commonly used surgical procedure to increase the width of the alveolar process before implant placement. Long-term studies and systematic reviews have revealed high survival of suprastructure and implant, limited peri-implant marginal bone loss, predictable gain in alveolar ridge width, and relatively few complications. In the present review, the current knowledge on lateral alveolar ridge augmentation with an autogenous bone block graft is presented. In addition, the surgical procedure is illustrated.

LITTERATUR

- Albrektsson T, Zarb G, Worthington P et al. The long-term efficacy of currently used dental implants: a review and proposed criteria of success. *Int J Oral Maxillofac Implants* 1986;1:11-25.
- Tan WL, Wong TL, Wong MC et al. A systematic review of post-extraction alveolar hard and soft tissue dimensional changes in humans. *Clin Oral Implants Res* 2012;23 (Supp 5):1-21.
- Hämmerle CH, Araújo MG, Simion M et al. Evidence-based knowledge on the biology and treatment of extraction sockets. *Clin Oral Implants Res* 2012;23 (Supp 5):80-2.
- Schropp L, Wenzel A, Kostopoulos L et al. Bone healing and soft tissue contour changes following single-tooth extraction: a clinical and radiographic 12-month prospective study. *Int J Periodontics Restorative Dent* 2003;23:313-23.
- Spray JR, Black CG, Morris HF et al. The influence of bone thickness on facial marginal bone response: stage 1 placement through stage 2 uncovering. *Ann Periodontol* 2000;5:119-28.
- Starch-Jensen T, Deluiz D, Tinoco EMB. Horizontal alveolar ridge augmentation with allogeneic bone block graft compared with autogenous bone block graft: a systematic review. *J Oral Maxillofac Res* 2020;11:e1.
- Ortiz-Vigón A, Suarez I, Martínez-Villa S et al. Safety and performance of a novel collagenated xenogeneic bone block for lateral alveolar crest augmentation for staged implant placement. *Clin Oral Implants Res* 2018;29:36-45.
- Sánchez-Labrador L, Molinero-Mourelle P, Pérez-González F et al. Clinical performance of alveolar ridge augmentation with xenogeneic bone block grafts versus autogenous bone block grafts. A systematic review. *J Stomatol Oral Maxillofac Surg* 2021;122:293-302.
- Benic GI, Hämmerle CH. Horizontal bone augmentation by means of guided bone regeneration. *Periodontol* 2000 2014;66:13-40.
- Elnayef B, Porta C, Suárez-López Del Amo F et al. The fate of lateral ridge augmentation: a systematic review and meta-analysis. *Int J Oral Maxillofac Implants* 2018;33:622-35.
- Jensen SS, Terheyden H. Bone augmentation procedures in localized defects in the alveolar ridge: clinical results with different bone grafts and bone-substitute materials. *Int J Oral Maxillofac Implants* 2009;24 (Supp):218-36.
- Sanz-Sánchez I, Ortiz-Vigón A, Sanz-Martín I et al. Effectiveness of lateral bone augmentation on the alveolar crest dimension: a systematic review and meta-analysis. *J Dent Res* 2015;94:128-42.
- Aloy-Prósper A, Peñarocha-Oltra D, Peñarocha-Diago M et al. The outcome of intraoral onlay block bone grafts on alveolar ridge augmentations: a systematic review. *Med Oral Patol Oral Cir Bucal* 2015;20:e251-8.
- Esposito M, Grusovin MG, Felice P et al. Interventions for replacing missing teeth: horizontal and vertical bone augmentation techniques for dental implant treatment. *Cochrane Database Syst Rev* 2009;2009:CD003607.
- Fuglsig JMCES, Thorn JJ, Ingerslev J et al. Long term follow-up of titanium implants installed in block-grafted areas: A systematic review. *Clin Implant Dent Relat Res* 2018;20:1036-46.
- Kuchler U, von Arx T. Horizontal ridge augmentation in conjunction with or prior to implant placement in the anterior maxilla: a systematic review. *Int J Oral Maxillofac Implants* 2014;29 (Supp):14-24.
- Chappuis V, Cavusoglu Y, Buser D et al. Lateral ridge augmentation using autogenous block grafts and guided bone regeneration: a 10-year prospective case series study. *Clin Implant Dent Relat Res* 2017;19:85-96.
- Meijndert CM, Raghoobar GM, Meijndert L et al. Single implants in the aesthetic region preceded by local ridge augmentation; a 10-year randomized controlled trial. *Clin Oral Implants Res* 2017;28:388-95.
- Sbordone C, Toti P, Guidetti F et al. Volume changes of iliac crest autogenous bone grafts after vertical and horizontal alveolar ridge augmentation of atrophic maxillas and mandibles: a 6-year computerized tomographic follow-up. *J Oral Maxillofac Surg* 2012;70:2559-65.
- Nielsen HB, Starch-Jensen T. Lateral ridge augmentation in the posterior part of the mandible with an autogenous bone block graft harvested from the ascending mandibular ramus. A 10-year retrospective study. *J Stomatol Oral Maxillofac Surg* 2021;122:141-6.
- von Arx T, Buser D. Horizontal ridge augmentation using autogenous block grafts and the guided bone regeneration technique with collagen membranes: a clinical study with 42 patients. *Clin Oral Implants Res* 2006;17:359-66.

22. Peñarrocha-Diago M, Aloy-Prósper A, Peñarrocha-Oltra D et al. Localized lateral alveolar ridge augmentation with block bone grafts: simultaneous versus delayed implant placement: a clinical and radiographic retrospective study. *Int J Oral Maxillofac Implants* 2013;28:846-53.
23. Fuglsig JMCES, Schropp L, Thorn JJ et al. Long-term radiographic assessment of titanium implants installed in maxillary areas grafted with autogenous bone blocks using two predefined sets of success criteria. *Clin Implant Dent Relat Res* 2019;21:845-52.
24. Ozkan Y, Ozcan M, Varol A et al. Resonance frequency analysis assessment of implant stability in labial onlay grafted posterior mandibles: a pilot clinical study. *Int J Oral Maxillofac Implants* 2007;22:235-42.
25. Buser D, Dula K, Hirt HP et al. Lateral ridge augmentation using autografts and barrier membranes: a clinical study with 40 partially edentulous patients. *J Oral Maxillofac Surg* 1996;54:420-32.
26. Chiapasco M, Abati S, Romeo E et al. Clinical outcome of autogenous bone blocks or guided bone regeneration with e-PTFE membranes for the reconstruction of narrow edentulous ridges. *Clin Oral Implants Res* 1999;10:278-88.
27. Antoun H, Sitbon JM, Martinez H et al. A prospective randomized study comparing two techniques of bone augmentation: onlay graft alone or associated with a membrane. *Clin Oral Implants Res* 2001;12:632-9.
28. Cordaro L, Amadé DS, Cordaro M. Clinical results of alveolar ridge augmentation with mandibular block bone grafts in partially edentulous patients prior to implant placement. *Clin Oral Implants Res* 2002;13:103-11.
29. Maiorana C, Beretta M, Salina S et al. Reduction of autogenous bone graft resorption by means of bio-oss coverage: a prospective study. *Int J Periodontics Restorative Dent* 2005;25:19-25.
30. Acocella A, Bertolai R, Colafranceschi M et al. Clinical, histological and histomorphometric evaluation of the healing of mandibular ramus bone block grafts for alveolar ridge augmentation before implant placement. *J Craniomaxillofac Surg* 2010;38:222-30.
31. Cordaro L, Torsello F, Morcavallo S et al. Effect of bovine bone and collagen membranes on healing of mandibular bone blocks: a prospective randomized controlled study. *Clin Oral Implants Res* 2011;22:1145-50.
32. Verdugo F, Simonian K, Frydman A et al. Long-term block graft stability in thin periodontal biotype patients: a clinical and tomographic study. *Int J Oral Maxillofac Implants* 2011;26:325-32.
33. Monje A, Monje F, Hernández-Alfaro F et al. Horizontal bone augmentation using autogenous block grafts and particulate xenograft in the severe atrophic maxillary anterior ridges: a cone-beam computerized tomography case series. *J Oral Implantol* 2015;41:366-71.
34. Stricker A, Jacobs R, Maes F et al. Resorption of retromolar bone grafts after alveolar ridge augmentation-volumetric changes after 12 months assessed by CBCT analysis. *Int J Implant Dent* 2021;7:7.
35. Hartlev J, Spin-Neto R, Schou S et al. Cone beam computed tomography evaluation of staged lateral ridge augmentation using platelet-rich fibrin or resorbable collagen membranes in a randomized controlled clinical trial. *Clin Oral Implants Res* 2019;30:277-84.
36. Starch-Jensen T, Deluiz D, Deb S et al. Harvesting of autogenous bone graft from the ascending mandibular ramus compared with the chin region: a systematic review and meta-analysis focusing on complications and donor site morbidity. *J Oral Maxillofac Res* 2020;11:e1.
37. Starch-Jensen T, Becktor JP. Maxillary alveolar ridge expansion with split-crest technique compared with lateral ridge augmentation with autogenous bone block graft: a systematic review. *J Oral Maxillofac Res* 2019;10:e2.
38. Fürhauser R, Florescu D, Benesch T et al. Evaluation of soft tissue around single-tooth implant crowns: the pink esthetic score. *Clin Oral Implants Res* 2005;16:639-44.