

ABSTRACT

CA. EN TREDJEDEL AF ALLE BØRN OG UNGE i Skandinavien får ortodontisk behandling, som finansieres af det offentlige (landsting/kommuner). Hertil kommer ganske mange børn og voksne, som gennemgår en ortodontisk behandling og selv betaler. En af bivirkningerne ved ortodontisk behandling er forekomst af rodresorptioner. Formålet med denne artikel er at belyse patogenese, prævalens og ætiologi for ortodontisk induceret inflammatorisk rodresorption (OIIRR). Artiklen er baseret på en litteraturgennemgang af tidligere publikationer vedrørende rodresorptioner efter ortodontisk behandling. OIIRR er en bivirkning til de vævsreaktioner, der resorberer en iskæmisk zone, som dannes omkring tandens rod ("hyaliniseret zone") efter påvirkning med ortodontiske kræfter. Overkæbeincisiverne er den tandgruppe, der har størst risiko for at udvikle OIIRR. Forekomsten af små OIIRR uden klinisk betydning er 32-96 %. Forekomsten af alvorlig OIIRR er 1-5 %. Ætiologien for OIIRR er kompleks og multifaktoriel, og der findes mange prædisponerende faktorer såsom individuel modtagelighed og faktorer, som er relateret til den ortodontiske behandling. Ved ortodontisk behandling er det derfor vigtigt at være opmærksom på patientens anamnestiske og diagnostiske oplysninger og at have forståelse for, hvordan den ortodontiske behandlingsprocedure kan optimeres for at reducere risikoen for alvorlige rodresorptioner.

EMNEORD Orthodontics | root resorption | pathogenesis | prevalence | etiology



Henvendelse til andenforfatter
LISELOTTE SONNESEN
alson@sund.ku.dk

Ortodontisk induceret inflammatorisk rodresorption

VARRO FAXÉN, specialtandlæge i ortodonti, Specialtandlægeuddannelsen i Ortodonti, Odontologisk Institut, Københavns Universitet

LISELOTTE SONNESEN, professor MSO, leder af Specialtandlægeuddannelsen i Ortodonti, dr.odont., ph.d., specialtandlæge i ortodonti, Specialtandlægeuddannelsen i Ortodonti, Odontologisk Institut, Københavns Universitet

► Accepteret til publikation den 23. januar 2018

Tandlægebladet 2018;122;xxx-xxx

U **D OVER OKKLUSIONEN** og tyggefunktionen har ortodontisk behandling positiv indvirkning på psykosocial status, selvværd, livskvalitet og social attraktivitet (1-6). Der er imidlertid uønskede bivirkninger, som kan relateres til ortodontisk behandling, såsom gingivitis (7), kridtcaries ("white spot lesions") (8,9) halitose (10) og rodresorptioner (11) (Fig. 1).

Rodresorption kan i det store og hele inddeles i to hovedkategorier: fysiologisk (primære tænder) og patologisk (permanente tænder) (12). Årsagen til patologisk rodresorption kan enten være intern (fra pulpa) eller ekstern (fra parodontalligamentet (PDL)) (13). En type af ekstern resorption er inflammatorisk resorption, som kan være cervikal eller apikal. Mulige årsager til apikal inflammatorisk rodresorption kan være traumer, infektion i pulpa, tumorer, nærliggende ektopisk tand, idiopatisk samt ortodontisk behandling (12). I denne oversigtsartikel beskrives rodresorption i forbindelse med ortodontisk behandling.

GENNEMGANG AF FORELIGGENDE LITTERATUR

Der blev foretaget søgning på databaserne PubMed og Cochrane. Mesh-terminerne "root resorption" og "orthodontics" blev anvendt. Artikler med lavt evidensniveau såsom kasuistikker blev ekskluderet, og referencelisterne i de systematiske oversigtsartikler, som blev fundet, blev gennemgået for at finde flere eventuelt relevante artikler, som ikke blev fundet i den oprindelige søgning.

To af de oftest beskrevne teorier vedrørende tandflytning ved ortodontisk behandling er "pressure-tension" teorien (14) og "mechanostat"-teorien (15,16). Ifølge "Pressure-tension"-

teorien komprimeres PDL på tryksiden (mod kraftens retning) og strækkes på spændingssiden (modsat side), når man applicerer en kraft mod en tand. Dette fører efterhånden til osteoklastisk resorption af knogle på tryksiden og osteoblastisk apposition af nyt knoglevæv på spændingssiden (14,17). Resultatet er ortodontisk tandbevægelse mod kraften. "Mechanostat"-teorien adskiller sig initialt ved at være baseret på knoglevævs remodellering. Med paralleller til ortopædisk tankegang siger teorien, at der ved anvendelse af svage kræfter sker en stimulation af knogleremodelleringen, således at resorptionen er større end appositionen. Med stigende kraftanvendelse øges remodelleringen, og efterhånden som kraften passerer det neutrale punkt for apposition/resorption, dannes der mere knogle (16).

Når man udsætter en tand for en svag kraft i en bestemt retning, initierer man en remodellering af knoglen, og man får en såkaldt overfladeresorption af knoglen (15). Når man applicerer større kraft, resulterer det i et stort tryk på PDL-vævet på tryksiden, og dermed reduceres blodtilførslen til vævet. Ved utilstrækkelig blodtilførsel til PDL opstår iskæmi og en steril nekrose af vævet, og der dannes et glasagtigt væv, som kaldes "den hyaliniserede zone" (18). For at flytte tanden er det der-

for nødvendigt at resorbere både knoglen og den hyaliniserede zone. Mononukleære makrofag- eller fibroblastlignende celler resorberer den hyaliniserede zone. Osteoklaster fra knoglemarven i nærheden af den hyaliniserede zone resorberer knoglen op til den hyaliniserede zone (19-21). Denne type knogleresorption kaldes underminerende resorption og resulterer i nedsat bevægelighed af tanden. Det er karakteristisk for denne type af knogleresorption, at den tand, der skal flyttes, "springer" ind i den nye position i stedet for at bevæges kontinuerligt (19-21). Det er bl.a. under denne proces, at der kan opstå rodresorption i forbindelse med ortodontisk behandling. I denne litteraturregennemgang vil definition, patogenese, forekomst og ætiologi for rodresorption i forbindelse med ortodontisk behandling blive gennemgået.

DEFINITION

I litteraturen optræder forskellige forkortelser for rodresorption som følge af ortodontisk behandling: "EARR" ("External Apical Root Resorption"), "OIIRR" (Orthodontically Induced Inflammatory Root Resorption) eller bare RR (Root Resorption). Alle kardinalsymptomer på inflammation er til stede ▶

Ortodontisk induceret inflammatorisk rodresorption

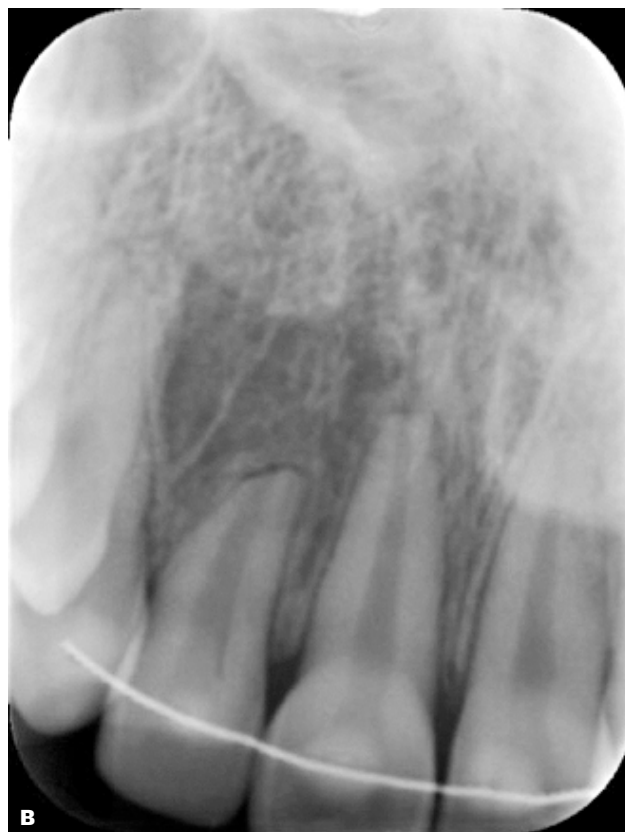
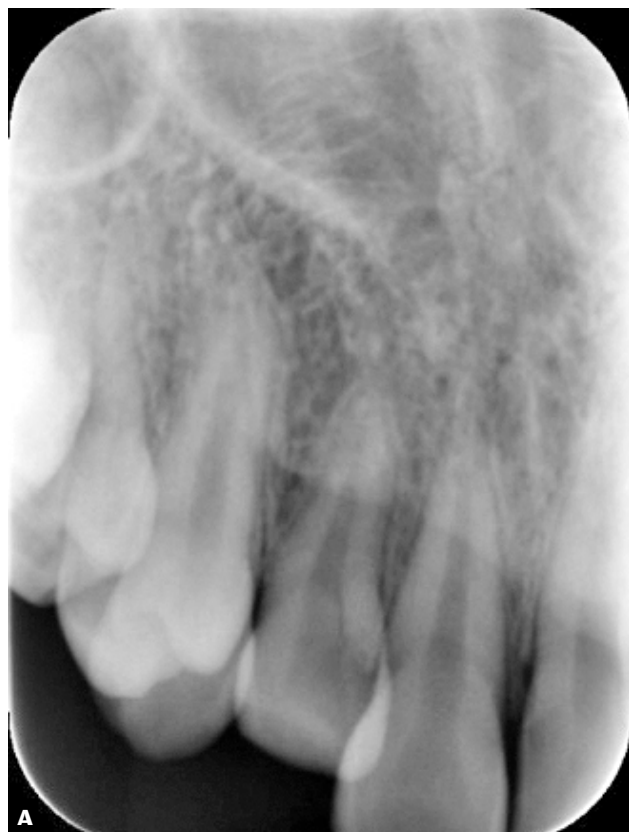
Fig. 1. Før **A** og efter **B** behandling (billeder udlånt fra Specialtandlægeuddannelsen i Ortodonti, Københavns Universitet).

Fig. 1. Before **A** and after **B** treatment (X-rays courtesy of Specialtandlægeuddannelsen, University of Copenhagen).

under tandflytning og tandresorption: “rubor” (rødme), “calor” (varme), “tumor” (hævelse), “dolor” (smerte) og “functio laesa” (nedsat funktion). Disse tegn er histologiske; men der er ingen kliniske symptomer, og rodresorption opdages typisk via røntgenoptagelse (25). Inflammation er nødvendig for at opnå flytning af tænder og en vigtig faktor ved rodresorption. Derfor anvender vi den mere relevante betegnelse “OIIRR” i denne artikel (25).

PATOGENESE

Selv med anvendelse af meget svage kræfter er det praktisk taget umuligt at undgå dannelsen af en hyaliniseret zone i PDL under tandflytningen (18). Når den hyaliniserede zone resorberes, kan tandens tilstødende cement også blive angrebet af differentierede klastlignende celler (19-24). Eftersom cement er et remodelerbart væv (via cementoklaster og cementoblaster), vil der blive dannet ny cement, når angrebet er overstået. Hvis angrebet på cementen fortsætter, fx på grund af kontinuerlige stærke kræfter, vil resorptionen fortsætte ind i dentinen. Dette kan føre til, at “øer” af cement og dentin løsner sig fra apex. Eftersom dentin ikke kan gendannes (eksternt fra), bliver resultatet apikal forkortning af roden. Ny sekundær cement vil blive dannet omkring den afkortede rod, og resorptionsprocessen stopper, når rødderne ikke længere udsættes for ortodontiske kræfter. Det er også påvist, at pauser under den aktive behandling kan mindske risikoen for fortsatte resorptioner (32). Ankylose forekommer sædvanligvis ikke efter OIIRR (25-30). Med den beskrevne patogenese kan OIIRR histologisk inddeles i tre grader (13,25):

Cementresorption med remodelering (også kaldet overfladisk resorption): På dette niveau påvirkes det yderste cementlag af resorptionen, og processen er stadig reversibel. Når stimuli ophører, kan de resorbere cementlag regenereres fuldstændigt. Processen minder om remodelering af trabekulær knogle (31).

Dentinresorption med reparation (også kaldet dyb resorption): På dette niveau resorberes cementlaget, og resorptionsprocessen har netop nået de yderste lag af dentinen. Reparationen sker med cementmateriale. Formen på den reparerede rod kan være identisk med eller afvigende fra den oprindelige form (13,25).

Cirkumferent apikal rodresorption: Afkortning af roden er tydelig, og resorptionen er tredimensionel. Der sker ingen regeneration, eftersom resorptionen har bredt sig ud over cementlaget. Skarpe kanter kan dog med tiden gradvis udglattes, og der kan forekomme overfladereparation i cementlaget (13,25). Den faktiske rodafkortning kan inddeles i flere grader efter rodlængden, og der findes flere indices til at angive afkortningen; det mest anvendte indeks blev første gang præsenteret af Levander og Malmgren (32).

PRÆVALENS

Der er stærk evidens i litteraturen for, at overkæbeincisiver er den tandgruppe, som har størst risiko for at udvikle OIIRR, og at underkæbeincisiverne har næsthøjest risiko (11,33-38). Forkla-

ringer herpå kan bero på stærkt torque af rødderne (36), store rodbevægelser pga. stort horisontalt overbid (38), intrusion ved dybt bid (40) samt tidligere resorption fx pga. traumer (32).

De fleste undersøgelser anvender graderede indices til måling af OIIRR. Mindre og moderate resorptioner angives at være meget hyppige eller næsten uundgåelige (32-96%), men næppe klinisk relevante (32,36,39,40). Alvorlig resorption i forbindelse med ortodontisk behandling rammer 1-5% af de undersøgte tænder (11,32,40).

I nogle studier har man målt OIIRR i millimeter i stedet for at anvende et index. I disse undersøgelser finder man resorptioner på mindre end 2,5 mm i gennemsnit efter ortodontisk behandling med fast apparatur (35,37,38,41).

ÆTIOLOGI

Ætiologien bag OIIRR er kompleks og multifaktoriel. Der findes flere prædisponerende faktorer for OIIRR, nogle beror på individuel modtagelighed, herunder generelle sygdomme og afvigelse i dentition, okklusion og funktion, medens andre er induceret af ortodontisk behandling, herunder størrelsen og retningen på den anvendte kraft samt typen af behandling og apparatur. Genetiske faktorer spiller også en rolle i udvikling af rodresorption (40).

Generelle sygdomme

En del sygdomme har vist sig at forøge risikoen for at udvikle OIIRR.

Ektodermal dysplasi: Syndrom med afvigelser i ektodermale væv under fosterudviklingen, som rammer hår, negle, hud, svedkirtler og tænder (42). Ektodermal dysplasi påvirker også ektoderm i PDL nærmest tanden (periroot sheet) (42).

Tuberøs sklerose: En sjælden multisystemisk genetisk sygdom, som fører til dannelse af benigne tumorer i vitale organer som hjerne, nyrer, hjerte, øjne, lunger og hud på grund af ektodermale abnormiteter (42).

Osteogenesis imperfecta: Genetisk lidelse, som skyldes en mutation i generne for kollagen (42). Sygdommen rammer ikke kun knoglerne, men er snarere en generel mesenkymal udviklingsforstyrrelse, som også påvirker andre mesenkymale væv såsom dentin og periroot sheet i PDL (42).

Pagets sygdom: Fejludvikling og misdannelse af enkelte knogler. Symptomerne er smerte samt frakturer og arthritis i leddene (42).

Afvigelser i dentition

Der har været rapporteret om en del dentale faktorer, som kan føre til forøget risiko for OIIRR.

Tidligere rodresorption inden den ortodontiske behandling har stor betydning for udvikling af OIIRR. Tænder med tegn på rodresorption inden ortodontisk behandling, uanset årsagen hertil, udvikler mere OIIRR end intakte tænder under ortodontisk behandling (43).

Ektopiske hjørnetænder i overkæben (35,41,44,45) og agenesier (11,44) er signifikant korrelerede med højere risiko for OIIRR.

Sammenhæng mellem OIIRR og rod morfologi er undersøgt i litteraturen. Studier har vist, at tænder med afvigende rod morfologi har større risiko for at udvikle OIIRR (32,38). I litteraturen er den afvigende rod morfologi blevet beskrevet på flere måder: "små rødder, gracile rødder, rødder udsat for apikal afbøjning, stumpede rødder, eroderede rødder, spidse rødder, afvigende rødder, flaskeformede rødder, pipetteformede rødder og mikrodontiske/taptænder". Andre undersøgelser (39,46) har imidlertid fundet, at tænder med afvigende rod morfologi ikke havde forøget risiko for at udvikle OIIRR. Short root anomaly (SRA) er en betegnelse for tænder med abnormt korte og stumpede rødder (44). Ætiologien bag de korte rødder er anatomisk og har ikke sammenhæng med eventuel tidligere rodresorption (44). Tænder med SRA har i nogle undersøgelser udvist klar tendens til at udvikle OIIRR under ortodontisk behandling (33,44); men der er også beskrivelser af det modsatte: jo længere rødder, desto større risiko for rodresorption (47).

Traumer er en faktor, som tidligere er blevet undersøgt i litteraturen. En del studier har fundet, at tidligere traumer bidrager signifikant til OIIRR (35,41), medens andre studier ikke har kunnet påvise nogen sammenhæng mellem tidligere traumer og OIIRR (39,40). Dog er tænder, der har været udsat for traumer med tegn på rodresorption inden ortodontisk behandling, mere tilbøjelige til at udvikle OIIRR under behandlingen (32). Det kan være nyttigt at følge tænder, som tidligere har været udsat for traumer, tættere under aktiv ortodontisk behandling, ligesom det bør overvejes at holde pauser i den aktive behandling eller eventuelt afslutte behandlingen tidligere end planlagt, hvis man har mistanke om alvorlige resorptioner.

Endodontisk behandlede tænder har vist sig at være mindre disponerede for at udvikle OIIRR end vitale tænder (47).

Okklusion og funktion

En undersøgelse (36) har vist, at patienter med Angle klasse III-okklusioner har en signifikant højere risiko for at udvikle OIIRR sammenlignet med Angle klasse I-patienter. Dette, antog man, beroede på de proklinerede overkæbeincisiver, som kompenserede for Angle klasse III-kæberelationen. Man mente, at rødderne på overkæbeincisiverne havde tæt relation til den palatinale kortikale knogle i maksillens alveolarproces og derfor kom i kontakt med dette væv under den ortodontiske behandling.

Størrelsen på det horisontale overbid har vist sig at have signifikant effekt på OIIRR (38, 39). Jo større overbid, desto større risiko for OIIRR på grund af større afstand for tandflytningen.

Det har vist sig, at frontalt åbent bid er en risikofaktor for udvikling af OIIRR under ortodontisk behandling (33). En anden undersøgelse (48) viste en signifikant højere grad af OIIRR hos patienter, der bed negle under ortodontisk behandling, sammenlignet med en kontrolgruppe uden denne dysfunktion. Man antog, at årsagen hertil var en kombination af ortodontiske kræfter og bidkræfter, som havde en u hensigtsmæssig effekt på PDL (såkaldt "jiggling effect"). Andre studier (35,49) viste, at læbe-/tungedysfunktion og langvarig fingersutning bidrog til større risiko for OIIRR. Også i dette tilfælde antog man, at årsagen var en "jiggling effect" (35).

Klinisk relevans

Vi lever i en tid og en del af verden, hvor en relativt stor andel af befolkningen får foretaget ortodontisk behandling. Fordelene ved ortodontisk behandling er forbedring af okklusionen og tyggefunktionen samt patientens selvværd, medens ulemperne kan være forøget risiko for caries samt udvikling af rodresorptioner. Ætiologien for rodresorption i forbindelse med ortodontisk behandling er kompleks og multifaktoriel. Det er derfor vigtigt at være opmærksom på anamnesticke og diagnostiske oplysninger samt have forståelse for, hvordan den ortodontiske behandlingsprocedure kan optimeres for at reducere risikoen for alvorlige rodresorptioner.

Kraftretning

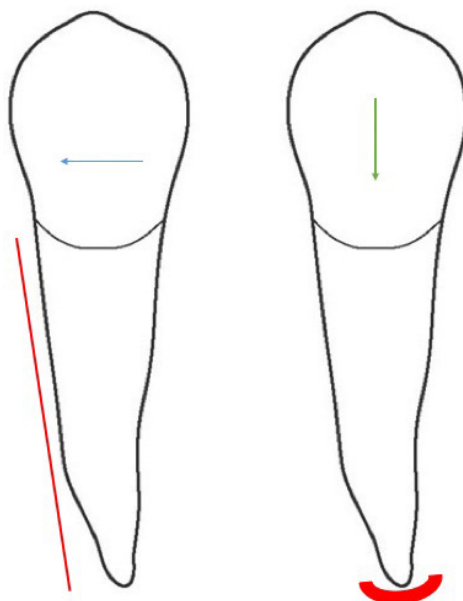


Fig. 2. Illustration af tryk på parodontaltalligament (PDL) (rød markering) ved parallelforskydning (blå pil) kontra intrusion (grøn pil).

Fig. 2. Illustration of pressure on the periodontal ligament (PDL) in parallel movement (blue arrow) versus intrusion (green arrow).

Kraftens størrelse ved tandflytning

Der er stærk evidens for, at anvendelse af stærke kræfter under den ortodontiske behandling fører til signifikant forøget OIIRR, eftersom chancerne for reparation i PDL mindskes (50). Endvidere har undersøgelser vist, at både incidens og sværhedsgrad af OIIRR er signifikant afhængig af den ortodontiske behandlingstid (35,39). Der er dog også studier, som ikke har kunnet vise nogen sammenhæng mellem behandlingstid og OIIRR (11,41). ▶

Kraftens retning ved tandflytning

Retningen af tandbevægelsen påvirker også udviklingen af OIIRR. Intrusion af tænder har vist sig at have kraftig indflydelse på OIIRR, eftersom kompressionsområdet i PDL er lille og koncentreret om tandens apex i modsætning til parallelforskydning, hvor kraften ligger på et meget større område på roden (Fig. 2) (51). Stærkt torque på overkæbeincisivernes rødder, som kan bringe apex i kontakt med palatinal kortikal knogle, kan også føre til forøget OIIRR (36).

Behandlingstyper og apparatur

Det har også vist sig, at patienter i tofasebehandling (forbehandling med aftageligt apparatur efterfulgt af fast apparatur) har signifikant mindre OIIRR end patienter, der behandles i én behandlingsfase (kun fast apparatur) (11,41).

Der har været rapporteret, at ortodontiske behandlinger, som indebærer ekstraktion af permanente tænder, har mere OIIRR end behandlinger uden ekstraktioner (38). Man formodede, at årsagen var forlænget behandlingstid og/eller større afstand for tandflytning i tilfælde med ekstraktion. Også andre studier har påvist signifikante korrelationer mellem størrelsen på tandflytningen og OIIRR (43,49).

Anvendelse af selvliggende bracketsystemer kontra konventionelle brackets har ikke vist nogen forskel i OIIRR (52).

Sammenfattende har tidligere studier vist, at flere faktorer øger risikoen for OIIRR: fx almensygdomme, som påvirker mesenkymale og ektodermale væv i tænder og PDL, afvigelser i

dentitionen, såsom tidligere rodresorption inden ortodontisk behandling, ektopiske hjørnetænder i overkæben samt agenesier. Størrelsen på det horisontale overbid og forskellige typer af dysfunktion har også kunnet associeres til OIIRR. Behandlingsfaktorer, som er stærkt associerede med OIIRR, er applicering af stærke kræfter og retningen på tandflytningen (intrusion og kraftigt rod torque). Ved ortodontisk behandling er det derfor vigtigt at være opmærksom på anamnesticke oplysninger og diagnostiske fund samt have forståelse for, hvordan den ortodontiske behandlingsprocedure kan optimeres for at begrænse risikoen for alvorlige rodresorptioner.

KONKLUSION

Rodresorptioner i forbindelse med ortodontisk behandling er en multifaktoriel proces, som er afhængig af såvel individuel modtagelighed som behandlingsorienterede faktorer. En del tidligere undersøgelser vedrørende risikofaktorer for OIIRR har givet delvis modstridende resultater. Der er dog evidens for en række risikofaktorer indflydelse på OIIRR, fx almensygdomme, som påvirker mesenkymale og ektodermale væv i tænder og PDL, forekomst af rodresorption inden ortodontisk behandling, ektopiske hjørnetænder i overkæben, forekomst af agenesier, stort horisontalt overbid samt behandlingsinducedede faktorer såsom applicering af tunge kræfter og retningen på tandflytningen: frem for alt intrusion. Beskedne rodresorptioner i forbindelse med ortodontisk behandling er mere eller mindre uundgåelige og rammer hyppigst incisiverne. ♦

ABSTRACT (ENGLISH)

ORTHODONTIC INDUCED INFLAMMATORY ROOT RESORPTION

About one third of children and young adults in Scandinavia receive orthodontic treatment fully financed by the counties/municipal health services. In addition, many children and adults receive self-financed orthodontic treatment. A side effect of orthodontic treatment is the occurrence of root resorptions. The aim of this article is to describe pathogenesis, prevalence and aetiology of orthodontically induced inflammatory root resorption (OIIRR). This article is based on a literature review of studies regarding root resorption after orthodontic treatment. OIIRR is a side effect of tissue response

in order to resorb an ischemic zone formed around the root of the tooth ("hyalinized zone"), initiated by orthodontic forces. Upper incisors have the highest risk of developing OIIRR. The presence of minor, clinically irrelevant, OIIRR is 32-96%. The occurrence of severe OIIRR is 1-5%. The aetiology is complex and multifactorial and there are many predisposing factors for OIIRR such as individual susceptibility and factors induced by orthodontic treatment. During orthodontic treatment, it is therefore important to pay attention to the anamnesis and diagnostics of the patient, as well as understanding how the orthodontic treatment procedure should be optimized in order to reduce the risk of severe root resorptions.

LITTERATUR

- Pietilä T, Pietilä I. Dental appearance and orthodontic services assessed by 15-16-year-old adolescents in eastern Finland. *Community Dent Health* 1996;13:139-44.
- Lilja-Karlander E, Kuroi J, Josefsson E. Attitudes and satisfaction with dental appearance in young adults with and without malocclusion. *Swed Dent J* 2003;27:143-50.
- O'Brien K, Wright J, Conboy F et al. Effectiveness of early orthodontic treatment with the Twin-block appliance: a multicenter, randomized, controlled trial. Part 2: Psychosocial effects. *Am J Orthod Dentofacial Orthop* 2003;124:488-94; discussion 494-5.
- Klages U, Bruckner A, Guld Y et al. Dental esthetics, orthodontic treatment, and oral-health attitudes in young adults. *Am J Orthod Dentofacial Orthop* 2005;128:442-9.
- Agou S, Locker D, Streiner DL et al. Impact of self-esteem on the oral-health-related quality of life of children with malocclusion. *Am J Orthod Dentofacial Orthop* 2008;134:484-9.
- Feu D, Oliveira BH, Celeste RK et al. Influence of orthodontic treatment on adolescents' self-perceptions of esthetics. *Am J Orthod Dentofacial Orthop* 2012;141:743-50.
- Zachrisson S, Zachrisson BU. Gingival condition associated with orthodontic treatment. *Angle Orthod* 1972;42:26-34.
- Bröchner A, Christensen C, Kristensen B et al. Treatment of post-orthodontic white spot lesion with casein phosphopeptide-stabilised amorphous calcium phosphate. *Clin Oral Invest* 2011;15:369-73.
- Sonesson M, Twetman S, Bonde-mark L. Effectiveness of high-fluoride toothpaste on enamel demineralization during orthodontic treatment—a multicenter randomized controlled trial. *Eur J Orthod* 2014;36:678-82.
- Zurfluh MA, van Waes HJ, Filippi A. The influence of fixed orthodontic appliances on halitosis. *Schweiz Monatsschr Zahnmed* 2013;123:1064-75.
- Faxén Sepanian V, Sonnesen L. Incisor Root Resorption in Class II Division 2 Patients in Relation to Orthodontic Treatment. *Eur J Orthod* 2018. In press.
- Gunraj MN. Dental root resorption. *Oral Surg Oral Med Oral Pathol Oral Radiol Endod* 1999;88:647-53.
- Trope M. Root resorption of dental based on etiology. *Pract Periodontics Aesthet Dent* 1998;10:515-22.
- Reitan K. The initial tissue reaction incident to orthodontic tooth movement as related to the influence of function; an experimental histologic study on animal and human material. *Acta Odontol Scand Suppl.* 1951;6:1-240.
- Epker BN, Frost HM. Correlation of bone resorption and formation with the physical behavior of loaded bone. *J Dent Res* 1965;44:33-41.
- Melsen B. Tissue reaction to orthodontic tooth movement—a new paradigm. *Eur J Orthod* 2001;23:671-81.
- Fuss Z, Tsesis I, Lin S. Root resorption – diagnosis, classification and treatment choices based on stimulation factors. *Dent Traumatol* 2003;19:175-82.
- Proffit WR, Fields Jr HW, Sarver DM. *Contemporary Orthodontics*, 5th ed. Amsterdam: Elsevier, 2012;335-43.
- Brudvik, P, Rygh, P. Non-clast cells start orthodontic root resorption in the periphery of hyalinized zones. *Eur J Orthod* 1993;15:467-80.
- Brudvik, P, Rygh, P. The initial phase of orthodontic root resorption incident to local compression of the periodontal ligament. *Eur J Orthod* 1993;15:249-63.
- Brudvik, P, Rygh, P. Multi-nucleated cells remove the main hyalinized tissue and start resorption of adjacent root surfaces. *Eur J Orthod* 1994;16:265-73.
- Brudvik, P, Rygh, P. Root resorption beneath the main hyalinized zone. *Eur J Orthod* 1994;16:249-63.
- Brudvik, P, Rygh, P. Transition and determinants of orthodontic root resorption-repair sequence. *Eur J Orthod* 1995;17:177-88.
- Brudvik, P, Rygh, P. The repair of orthodontic root resorption: an ultrastructural study. *Eur J Orthod* 1995;17:189-98.
- Brezniak N, Wasserstein A. Orthodontically induced inflammatory root resorption: Part I, the basic science aspects. *Angle Orthod* 2002;72:175-9.
- Brezniak N, Wasserstein A. Root resorption after orthodontic treatment: Part 1. Literature review. *Am J Orthod Dentofacial Orthop* 1993;103:62-6.
- Brezniak N, Wasserstein A. Root resorption after orthodontic treatment: Part 2. Literature review. *Am J Orthod Dentofacial Orthop* 1993;103:138-46.
- Owman-Moll P, Kuroi J, Lundgren D. Repair of orthodontically induced root resorption in adolescents. *Angle Orthod* 1995;65:403-8.
- Owman-Moll P, Kuroi J. The early reparative process of orthodontically induced root resorption in adolescents – location and type of tissue. *Eur J Orthod* 1998;20:727-32.
- Kuroi J, Owman-Moll P. Hyalinization and root resorption during early orthodontic tooth movement in adolescents. *Angle Orthod* 1998;68:161-5.
- Roberts WE, Turley PK, Brezniak N et al. Implants: Bone physiology and metabolism. *CDAJ* 1987;15:54-61.
- Levander E, Malmgren O. Evaluation of the risk of root resorption during orthodontic treatment: a study of upper incisors. *Eur J Orthod* 1988;10:30-8.
- Newman WG. Possible etiologic factors in external root resorption. *Am J Orthod* 1975;67:522-39.
- Kennedy DB, Joondeph DR, Osterberg SK et al. The effect of extraction and orthodontic treatment on dentoalveolar support. *Am J Orthod* 1983;84:183-90.
- Linge L, Linge BO. Patient characteristics and treatment variables associated with apical root resorption during orthodontic treatment. *Am J Orthod Dentofacial Orthop* 1991;99:35-43.
- Kaley J, Phillips C. Factors related to root resorption in edgewise practice. *Angle Orthod* 1991;61:125-32.
- Harris EF, Kineret SE, Tolley EA. A heritable component for external apical root resorption in patients treated orthodontically. *Am J Orthod Dentofacial Orthop* 1997;111:301-9.
- Sameshima GT, Sinclair PM. Predicting and preventing root resorption: Part I. Diagnostic factors. *Am J Orthod Dentofacial Orthop* 2001;119:505-10.
- Brin I, Tulloch JF, Koroluk L et al. External apical root resorption in Class II malocclusion: a retrospective review of 1- versus 2-phase treatment. *Am J Orthod Dentofacial Orthop* 2003;124:151-6.
- Weltman B, Vig KW, Fields HW et al. Root resorption associated with orthodontic tooth movement: a systematic review. *Am J Orthod Dentofacial Orthop* 2010;137:462-76.
- Linge BO, Linge L. Apical root resorption in upper anterior teeth. *Eur J Orthod* 1983;5:173-83.
- Kjær I. Root resorption: Focus on signs and symptoms of importance for avoiding root resorption during orthodontic treatment. *Dent Hypotheses* 2014;5:47-52.
- Hartsfield JK Jr, Everett ET, Al-Qawasmi RA. Genetic factors in external apical root resorption and orthodontic treatment. *Crit Rev Oral Biol Med* 2004;15:115-122.
- Kjær I. Morphological characteristics of dentitions developing excessive root resorption during orthodontic treatment. *Eur J Orthod* 1995;17:25-34.
- Bjerklin K, Guitirok CH. Maxillary incisor root resorption induced by ectopic canines. *Angle Orthod* 2011;81:800-6.
- Årtun J, Van 't Hullenaar R, Doppel D et al. Identification of orthodontic patients at risk of severe apical root resorption. *Am J Orthod Dentofacial Orthop* 2009;135:448-55.
- Mirabella AD, Årtun J. Risk factors for apical root resorption of maxillary anterior teeth in adult orthodontic patients. *Am J Orthod Dentofacial Orthop* 1995;108:48-55.
- Odenrick L, Brattström V. The effect of nailbiting on root resorption during orthodontic treatment. *Eur J Orthod* 1983;5:185-8.
- Harris EF, Butler ML. Patterns of incisor root resorption before and after orthodontic correction in cases with anterior open bites. *Am J Orthod Dentofacial Orthop* 1992;101:112-9.
- Barbagallo LJ, Jones AS, Petocz P et al. Physical properties of root cementum: Part 10. Comparison of the effects of invisible removable thermoplastic appliances with light and heavy orthodontic forces on premolar cementum. A microcomputed-tomography study. *Am J Orthod Dentofacial Orthop* 2008;133:218-27.
- Harris DA, Jones AS, Darendeliler MA. Physical properties of root cementum: part 8. Volumetric analysis of root resorption craters after application of controlled intrusive light and heavy orthodontic forces: a microcomputed tomography scan study. *Am J Orthod Dentofacial Orthop* 2006;130:639-47.
- Chen W, Haq AA, Zhou Y. Root resorption of self-ligating and conventional preadjusted brackets in severe anterior crowding Class I patients: a longitudinal retrospective study. *BMC Oral Health* 2015;15:115.